

Intermittent Calf and Foot Compression (ArtAssist[®]) と lipoPGE₁ を用いた虚血性潰瘍の治療経験

正木 久男 森田 一郎 稲田 洋
石田 敦久 遠藤 浩一 藤原 巍

要 旨：閉塞性動脈硬化症の阻血性潰瘍に対してまだ本邦で施行されていない Intermittent Calf and Foot Compression (ArtAssist[®]) と lipoPGE₁ で治療を施行した1例を経験した。症例は73歳，女性で右踵部潰瘍のため入院。既往歴として右大腿膝窩動脈バイパス術を施行し，1年後閉塞している。ACImedical社製 ArtAssist[®] を用いた圧迫療法を1日2時間，3ヵ月間施行し，lipoPGE₁ 10 µg / 日を1ヵ月半投与した。施行中は安静時疼痛もなく，レーザードプラーでも血流の増加がみられたが，3ヵ月後では潰瘍の縮小はみられず十分満足すべき結果を得られなかった。まだ施行時間や施行期間など解明すべき問題点があるが，適応は，比較的血流の保たれている小潰瘍あるいは間歇性跛行例ではないかと考えられる。(日血外会誌 9 : 591-594, 2000)

索引用語：閉塞性動脈硬化症，阻血性潰瘍，Intermittent Calf and Foot Compression，lipoPGE₁

はじめに

下肢の虚血肢に対する保存的療法にはさまざまな方法が試みられている。今回，欧米で施行されはじめている Intermittent Calf and Foot Compression (ArtAssist[®]) を使用する機会を得た。本邦ではまだ報告されておらず，患者の十分なインフォームドコンセントを得て行ったので報告する。

症 例

患 者 73歳，女性。
主 訴：右踵部潰瘍，安静時疼痛。
既往歴：糖尿病（1978～），狭心症（1978～），閉

塞性動脈硬化症（1989年右大腿膝窩動脈バイパス術施行，1年後閉塞）。

現病歴：1998年6月頃から右踵部の潰瘍を認め外来にて薬物療法を施行するも改善しないため1998年8月17日入院となる。

身体所見：血圧152 / 90 mmHg，脈拍78 / 分，整。心，肺，腹部には異常所見はみられず。下肢脈拍では，右は膝窩動脈以下触知せず。

右踵部に3 × 2 cmの潰瘍を認めた (Fig. 1)。ABIは，右0.28，左1.0であった。

血管造影：右浅大腿動脈の壁の不整，膝窩動脈，後脛骨動脈の閉塞を認め，前脛骨動脈は下腿中央部から開存していた (Fig. 2)。

方 法：ACImedical社製ArtAssist[®] を用いた。患者をイスに座位とし，足部から足関節にかけてカフを巻き，さらに下腿部もカフを巻き，別個に時間差に空気を注入し，1秒遅れで下腿部にも注入，圧は120

川崎医科大学胸部心臓血管外科 (Tel : 086-462-1111)
〒701-0192 倉敷市松島577
受付：1999年 9月 27日
受理：2000年 7月 5日

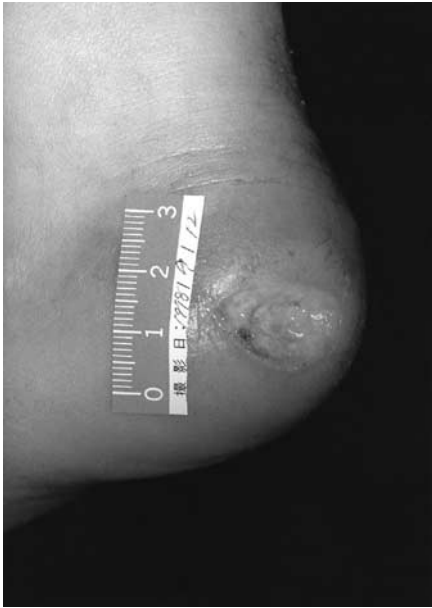

Fig. 1 Photograph of right calcaneal ulcer on admission



Fig. 3 ArtAssist®

Clinical course

	ArtAssist 2hours/day			
	lipoPGE1 10 μg/day		10 μg/day	
ABI	0.28	0.31	0.33	0.34
tcPO ₂	31			31mmHg
T _{1/2}	270			230sec.
Rest pain	4	3	4	3
	Sep.	Oct.	Nov.	Dec.
	1998			

Fig. 4 Clinical course

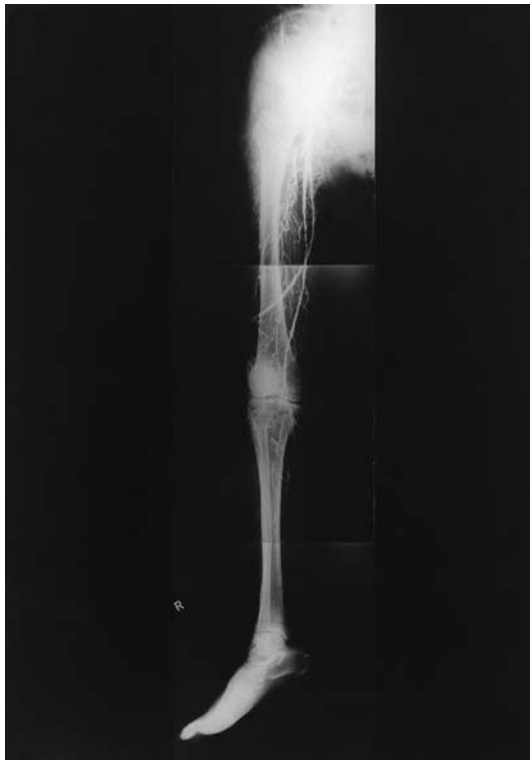

Fig. 2 Arteriography

mmHgで3秒間inflateし、その後deflateし、1分間3 cycle施行するように作成されている (Fig. 3).

臨床経過と評価 (Fig. 4) : 圧迫療法は1日2回 (朝

1時間、夕1時間)を3ヵ月間施行した。さらにlipoPGE₁を1日10 μg 静注した。

評価法は潰瘍の大きさ、安静時疼痛 (痛みはない、まれに痛みがある、ときどき鎮痛剤が必要である、痛みのため常時鎮痛剤が必要である、鎮痛剤を使用しても痛みのため夜も眠れない)、レーザードブラー (測定部位 第1趾背側)、経皮的酸素分圧 (測定部位 足背部)の測定で行った。Fig. 5に正常者との患者の施行中のレーザードブラーによる血流量の変化を示しているが、正常者ではinflate後直ちに血流量の増加がみられ、1秒遅れで下腿部もinflateされるためさらに急上昇し、deflate後も数秒間上昇し前値に復している。

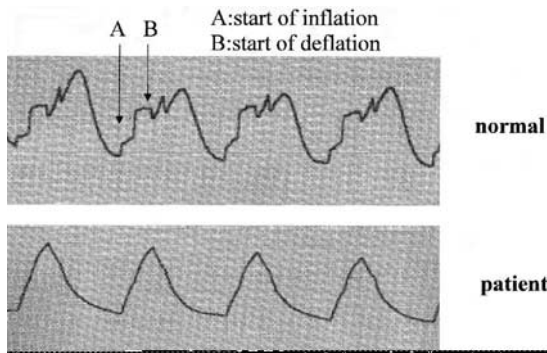


Fig. 5 Laser flux recording from subjects during compression

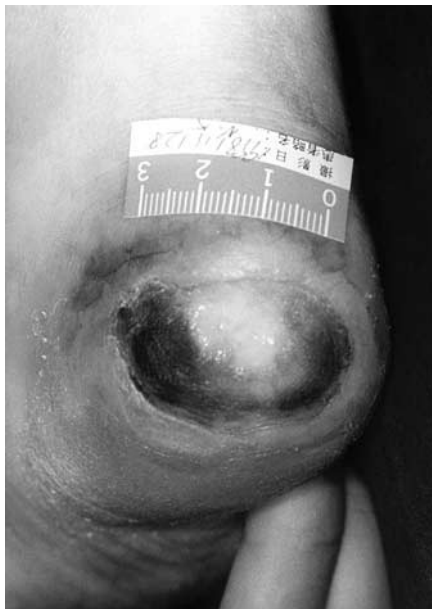

Fig. 6 Photography of right calcaneal ulcer after three months

患者では波形が正常者と異なるが上昇，下降は同様であった．この違いは患者に糖尿病があり，動脈の硬さが影響しているのではないかと考えられた．lipoPGE₁を1ヵ月投与後，安静時疼痛はやや改善があり中止して様子を見ていたが，再び安静時疼痛が悪化したため再度2週間投与した．ABIは施行前0.28から3ヵ月後0.34とやや改善，tcPO₂は31 mmHgから31 mmHgと変化なく，T1/2は270秒から230秒と短縮し，やや改善がみられた．安静時疼痛は4から3とやや改善した．しかしながら潰瘍は3×2cmと改善がみられなかった（Fig. 6）．なお患者の印象として施行している間は足の痛みもなく気持ちが良かったと述べてい

た．

考 察

圧迫療法について現在までいくつかの報告がなされている．calf compressionは膝窩動脈の血流量を増加させること，foot compressionは皮膚血流量を増加させると報告されている¹⁻⁴）．そのため両者を同時に時間差で行うことをEzeら⁵）がはじめて報告した．Ezeら⁵）は正常例で膝窩動脈血流量が2.2倍，疾患群で1.5倍増加し，足部の皮膚血流量は，正常例で4.3倍，疾患群で2.8倍であったとし，この方法の有効性を指摘している．

適応として， 間歇性跛行，安静時疼痛，潰瘍などを有する虚血肢， 浮腫などをあげ，禁忌として 感染肢， 静脈血栓症や動脈血栓症， 静脈炎や肺梗塞の既往がある場合， 心不全をあげている．

この方法の動脈血流量増加のメカニズムとして，Ezeら⁵）は 動静脈圧較差の増大， shear stressの増大によるEDRF（endthelium-derived relaxing factor）の放出と述べている．前者では膝下のすべての組織を圧迫することより，大きな容量の静脈血がなくなり静脈圧が下がって，動脈と静脈の圧の傾きが増しその結果として動脈流入量が増す．後者では急激な圧の増減によって引きおこされる高いずれ速度が，内皮からEDRF（NO）の放出を刺激し，側副血行路の形成を促すと考えられている．本症例では，さらに血管拡張を有するlipoPGE₁を投与すればさらに効果を上げると判断し使用した．患者の印象として施行中は疼痛もなく良かった点，レーザードブラーで血流量が増加している点からメカニズムの が考えられる．しかしながら3ヵ月施行後の経皮的酸素分圧やABIは，やや改善を認めるも潰瘍の改善は認めなかった．1つには，深い潰瘍であったこと，もう1つには，本症例のように重症病変でさらに糖尿病などを合併している場合には，メカニズムの で述べた内皮からのNOの放出が，少ないため十分な側副路の形成がなかったと考えられ，やはり適応として，比較的血流の保たれている小潰瘍や間歇性跛行が良いと考えられる．今回施行したのは1例であり，施行時間や施行期間など解明すべき問題点があり，今後症例を重ね検討する必要があると考えられる．

結 語

閉塞性動脈硬化症の虚血性潰瘍に対して Intermittent Calf and Foot Compression (ArtAssist[®]) と lipoPGE₁ で治療を施行した1例を経験した。結果として、軽度改善あるも、十分満足すべき結果が得られなかった。適応として、比較的血流の保たれている小潰瘍あるいは間歇性跛行が良いのではないかと考えられる。

文 献

- 1) Van Bemmlen, P. S., Mattos, M. A., Faught, W. E. et al. : Augmentation of blood flow in limbs with occlusive arterial disease by intermittent calf compression. *J. Vasc. Surg.*, **19** : 1052-1058, 1994.
- 2) Morgan, R. H., Carolan, G., Psaila, J. V. et al. : Arterial flow enhancement by impulse compression. *Vasc. Surg.*, **25** : 8-15, 1991.
- 3) Abu-Own, C. T., Scurr, J. H. and Coleridge-Smith, P. D. : Effects of intermittent pneumatic compression of the foot on the microcirculatory function in arterial disease. *Eur. J. Vasc. Surg.*, **7** : 488-492, 1994.
- 4) Labropoulos, N., Watoson, W. C., AshrafMansour, M. et al. : Acute effects of intermittent pneumatic compression on popliteal artery blood flow. *Arch. Surg.*, **133** : 1072-1075, 1998.
- 5) Eze, A. R., Comerota, A. J., Cisek, P. L. et al. : Intermittent calf and foot compression increases lower extremity blood flow. *Am. J. Surg.*, **172** : 130-135, 1996.

A Case of Ischemic Ulcer Treated with Intermittent Foot and Calf Compression and LipoPGE₁

Hisao Masaki, Ichiro Morita, Hiroshi Inada, Atsuhisa Ishida,
Koichi Endo and Takashi Fujiwara

Division of Thoracic and Cardiovascular Surgery, Kawasaki Medical School

Key words : Arteriosclerosis obliterans, Ischemic ulcer, Intermittent foot and calf compression, LipoPGE₁

Intermittent foot and calf compression (Artassist[®]) is the only external pneumatic compression device developed by Eze's group for the sole purpose of increasing arterial blood flow. It applies impulse pressure to the foot, ankle, and calf and is adjunct therapy for patients with ischemic disease of the lower limbs that are not good surgical candidates. This therapy is not yet performed in Japan. This time, we had the opportunity to use this device.

A 73-year-old woman with a 20-year history of diabetes mellitus, angina pectoris and ischemic ulcer of her heel was treated with this device and lipoPGE₁ during three months. The stimulus of the device had been determined as a brief (3 seconds) foot compression at 120 mmHg followed by calf compression after a delay of 1 second at a rate of three cycles / min. We used the device for 2 hours a day. Though she did not have rest pain and the blood flow measured by a laser flow meter increased while the procedure was performed, this therapy was not significantly effective against the ischemic ulcer of her lower leg.

We believe that this therapy may be indicated for small ischemic ulcers and intermittent claudication. (*Jpn. J. Vasc. Surg.*, **9** : 591-594, 2000)