日血外会誌 9 : 665–668, 2000

散弾銃による血管損傷の1例

稲沢慶太郎

要　旨：散弾銃による血管損傷の症例を経験した．症例は52歳，男性．散弾銃が暴発し左下肢を中心に被弾，左大腿部からの出血によるショック状態で搬送された．緊急DSAを施行し，左深大腿動脈筋枝からの造影剤の漏出と左浅大腿動脈と左大腿静脈との間に動静脈瘻が確認された．Interventional Radiology（以下，IVR）による塞栓術を行い，創部からの動脈性出血は消失した．1ヵ月後，外傷性動静脈瘻に対し大腿動脈内側からパッチ閉鎖術を，仮性動脈瘤に対し動脈瘤切除を行った．患者は受傷2ヵ月後退院した．低侵襲で確実に止血が可能なtranscatheter arterial embolization（以下TAE），および経動脈的動静脈瘻孔閉鎖術は有用な手技と思われた．また，自験例は術直後および受傷後約6年を経過しているが鉛中毒の兆候は認められない．（日血外会誌 9 : 665-668, 2000）

索引用語：外傷性血管損傷，IVR，経動脈的動静脈瘻孔閉鎖術，散弾銃

はじめに

銃弾による血管損傷は，本邦では銃が規制されているため，その発生頻度は非常に少なく，その報告例はまれである．我々は散弾による左大腿部の穿通性血管損傷による出血性ショック，動静脈瘻，仮性動脈瘤の症例を経験し，出血に対してはTAEを，動静脈瘻，仮性動脈瘤に対して後日,経動脈的に瘻孔パッチ閉鎖，および瘤切除を施行して良好な結果を得た症例を経験したので報告する．

症　例

患　者　52歳，男性．

主　訴：出血性ショック．

既往歴：特記事項なし．

家族歴：特記事項なし．

山形県立新庄病院外科（Tel : 0233-22-5525）
〒996-0025　新庄市若葉町12-55
受付：2000年　6月　5日
受理：2000年　9月29日

現病歴：平成6年3月22日，午後1時頃，兎狩りの途中で転倒し持っていた散弾銃が暴発，左下肢を中心に被弾した．午後2時40分本院救急外来に搬送された．

搬送時現症：意識は清明ではないが呼名反応有り．顔面蒼白，皮膚湿潤で，血圧36 mmHg，脈拍120/分，呼吸回数30回/分とショック状態であった．救急処置にて血圧が上昇し集中治療室に入室となった．患者は左大腿部で駆血されており，駆血帯を除去すると，左大腿中央部からのかなりの出血が認められた．圧迫にても出血が続き左大腿の腫脹が著明になり更に血圧が下降するため，輸血を行いながら緊急DSAを施行した．

下肢X-P（**Fig. 1**）では，左大腿を中心に陰嚢，臀部，右大腿部に合計68個の散弾を認めた．

DSA所見（**Fig. 2**）では，深大腿動脈筋枝からの造影剤の漏出と浅大腿動脈から大腿静脈の描出があり動静脈瘻が確認された．手術による出血部位の同定および止血は困難と判断，IVRによるTAEを施行した．

Fig. 1 X-ray on admission showed 68 bullets at his left femur

左大腿動脈を穿刺し深大腿動脈筋枝にカテーテルを導き出血点の遠位側，近位側に合計12個のマイクロコイルを使用した．今回使用したのは，ターゲット社製の径2 mmポリエステルファイバー付プラチナコイルであった．

塞栓後の動脈造影では（**Fig. 3**），造影剤の漏出は認められず，創部からの動脈性出血は消失した．全身状態の改善が得られた1ヵ月後，動静脈瘻，仮性動脈瘤に対して手術を行った．手術は全身麻酔下に左大腿部のスリルを触知する場所を切開し，浅大腿動脈，静脈を剥離した．癒着が強く，動静脈瘻を完全には露出できなかったため，瘻切離縫合閉鎖は困難と判断し浅大腿動脈を切開し動脈内側から瘻孔を大伏在静脈片を用いパッチ閉鎖した．深大腿動脈筋枝末梢にできた仮性動脈瘤は径2 cmで，動脈枝を結紮し瘤切除を行った．血中鉛，尿中鉛の上昇は認められず散弾は放置した．退院前のDSAでは（**Fig. 4**），浅大腿動脈瘻孔部の狭窄等は認めらなかった．患者は受傷2ヵ月後退院した．

考　案

今回の症例では，1）出血に対する対処，2）血管合併症に対する処置，3）体内の鉛に対する対処が問題になると思われた．

1）出血に対する対処

手術による止血は筋間を分けて出血点を探るため筋組織の損傷は免れない．出血量も増加するし，出血点が同定できなくなる可能性もある．その点，自験例のようにIVRによる止血は低侵襲であり透視下に出血部位が確認でき止血も確実に行え優れた対処法であると考えられた．今回使用したコイルは，塞栓に使用されているターゲット社製ファイバー付プラチナコイルである．プラチナ製であるため透視下で位置が確認しやすく両端を丸く加工してあり血管を傷つけにくい．また，コイルに巻かれたポリエステルファイバーが血栓化を促進し，止血に効果を発揮した．大腿動脈損傷による出血に対するTAEの報告例[1~3]は少ないが，積極的に試みる手段と思われた．

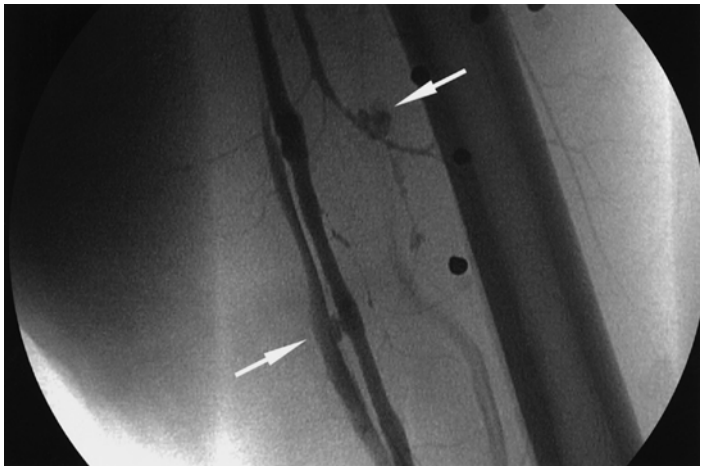

Fig. 2 Emergent angiogram revealed extravasation of the contrast medium from the branch of his left profunda femoral artery, and an arteriovenous fistula was also observed

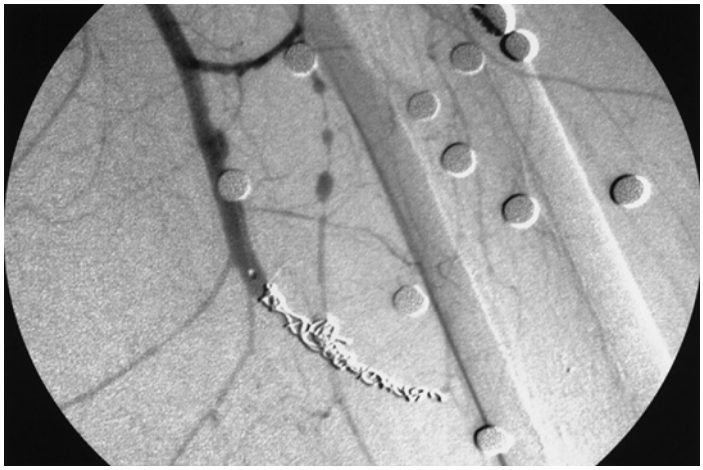

Fig. 3 Angiogram : Extravasation of the contrast medium disappeared after embolization

2）血管合併症に対する処置

自験例では，動静脈瘻，仮性動脈瘤が合併していたが，生命を左右するものでは無かったため全身状態がおちついてから手術を行った．動静脈瘻に対する外科治療は早期に瘻閉鎖を行うことである．動静脈瘻切離が優先されるが，出血，脈管が脆弱な場合，手術創が広い場合，癒着が強固な場合などは他の方法を考慮しなくてはならない[4]．手術は，受傷直後では血管が脆弱で手術に難渋した経験から瘻孔が完全に形成されるのを待って行った．自験例は動静脈瘻の周囲が瘢痕状になり瘻部の露出が困難であったため，動静脈の近位側，遠位側を遮断し動脈を切開し動脈内部から瘻孔を大伏在静脈片をパッチとして用い閉鎖した．著者は過去2例に同様に動脈側からのアプローチで瘻孔閉鎖を行っているが，術後の狭窄，閉塞，瘤等の問題は経験していない.動脈側からのアプローチは視野も良好で，瘻孔が直視下に確認でき，副損傷が回避でき，確実な瘻閉鎖が行えるので術式としては有用な方法と考えている．外傷性動静脈瘻は，その受傷機転，発生部位などにより多種多様な病態を呈することから，一定した手術方法はなく臨機応変に対応することが肝要である[5]．仮性動脈瘤は結紮切除した．

Fig. 4 Angiogram : The arteriovenous fistulae and the pseudo-aneurysm disappeared when his discharged

3）体内の鉛に対する対処

体内に残留する散弾で問題になるのは鉛中毒である．重大な臓器損傷，神経障害，感染などを合併する以外は，体内遺残散弾を積極的に除去する必要はない[6]．体内残留鉛は皮下の場合，酸化鉛の被膜で覆われ，周囲の線維性瘢痕により吸収されにくい状態となるため鉛中毒にはなりにくい[6]．また，関節に面した骨組織，関節腔内に浮遊する場合，および局所に感染を伴っている場合を除き，皮下筋肉組織内に留まった散弾は中毒症状を呈することは極めてまれである[7]．しかし，関節滑液には溶解し易い[8]との報告もあり注意が必要である．今回は関節に関与する散弾は無いと判断し放置した．定期的に血中鉛濃度，尿中

鉛濃度，尿中コプロポルフィリン定量，δ ALA-D の測定を行っているが上昇は認められていない．患者は現在社会復帰している．

結　語

1）散弾による血管損傷（出血，動静脈瘻，仮性動脈瘤）の症例を経験した．

2）IVR による止血が有効であった．

3）動静脈瘻に対し経動脈的パッチ閉鎖は副損傷が無く有用な術式であった．

4）体内の遺残散弾による鉛中毒は受傷後 6 年経過しているが認められていない．

文　献

1） 金　昇晋, 当麻美樹, 寺田浩明：径カテーテル動脈塞栓術による大腿深動脈損傷の 1 治験例．日外傷会誌, **10** : 33-37, 1996.

2） 新谷　裕, 平川昭彦, 北澤康秀：大腿深動脈損傷に IVR が有用であった 1 例．臨床放射線, **42** : 623-625, 1997.

3） Thomas, P., Salvatore, J. A., Sclafani, Alan S. Goldstein et al. : Percutaneous transcatheter embolization for arterial trauma. J. Vasc. Surg., **2** : 54-64, 1985.

4） Rich, M. N. and Spencer, C. F. : Vascular Trauma, Philadelphia, 1978, W.B. Saunders, pp.191-232.

5） 武部晃司, 杉山　悟, 三井秀也：下腿開放骨折後に発生した膝窩動静脈瘻の 1 治験例：血管損傷, 久保良彦編, 東京, 1990, 現代医療社, pp.191-193.

6） 鈴木一郎, 正津　晃, 井上宏司：散弾銃による銃創例の検討．日臨外医会誌, **51** (5) : 917-924, 1990.

7） 岡田芳明, 藤井千穂, 島崎修次：鉛散弾遺残照例の検討．外科治療, **32** : 642-644, 1975.

8） Machle, W. : Lead absorption from bullets lodged in tissues. JAMA, **115** : 1536-1541, 1940.

Vascular Trauma Caused by a Shotgun Injury

Keitaro Inazawa

Department of Surgery, Yamagata Prefectural Shinjo Hospital

Key words : Vascular trauma, Interventional Radiology (IVR), Transarterial patch-closure, Shotgun wound

We presents a patient with vascular trauma caused by a shotgun injury, which is seldom seen in Japan. The 52-year-old man who suffered the injury to his left femur was admitted to our hospital in a semicomatose condition and with clinical manifestations of hypotension. Emergency arteriography revealed extravasation of the contrast medium from a branch of his left profunda femoris artery, and an arteriovenous fistula was also observed. He was treated successfully by transcatheter arterial embolization. Fortunately, the bleeding from his wound halfed. One month later, we performed transarteial patch-closure of the arteriovenous fistulae and aneurysmectomy of the pseudoaneurysm. He was discharged 2 months after the above operations without complications. These minimally invasive procedures can be very effective, particularly for patients suffering from this type of vascular injury. Six years after the accident, there are no signs of lead poisoning. (Jpn. J. Vasc. Surg., **9** : 665-668, 2000)