

遠位弓部大動脈瘤に対するステントグラフト留置術の適応と限界： 従来手術との比較

善甫 宣哉 池永 茂 美甘 章仁 瀬山 厚司
岡田 治彦 竹中 博昭 郷良 秀典 濱野 公一
藤岡顕太郎 江里 健輔

要 旨：遠位弓部大動脈瘤に対するステントグラフト留置術の早期成績を従来手術と比較し、その適応と限界を知ることが目的とした。遠位弓部大動脈瘤 54 例を対象とし、従来手術 (C 群) 32 例とステントグラフト留置術 (E 群) 22 例で手術時間、術中出血量、術後入院期間、術後全身合併症、早期死亡率、在院死亡率を比較した。また、E 群では前期、後期の術後 endoleak 率、proximal neck 長と endoleak の有無を検討した。手術時間は E 群で有意に短時間 (474 ± 140 分, 296 ± 106 分)、術中出血量は E 群で有意に低値 (1452 ± 1487 g, 385 ± 381 g)、術後入院期間は E 群で有意に短期間 (59 ± 40 日, 29 ± 15 日)であった。術後脳梗塞発生率は差が無く (13%, 14%)、呼吸不全発生率は E 群で有意に低値であった (44%, 14%)。E 群の endoleak 率は前期に比し pre-loaded delivery system, proximal neck 延長術を導入した後期に有意に改善した (67%, 23%)。延長前 proximal neck 長は無エンドリーク群で有意に長かった (29 ± 15 mm, 17 ± 12 mm, 5 ± 7 mm)。早期死亡率 (9%, 9%)、在院死亡率 (28%, 18%) に差はなかった。遠位弓部大動脈瘤に対するステントグラフト留置術は従来手術より低侵襲で、呼吸不全合併率を有意に低下させた。pre-loaded delivery system, proximal neck 延長術により endoleak 率は有意に改善したが、proximal neck 延長術例にのみ脳梗塞の発生がみられた。ステントグラフト留置術の適応は proximal neck 長 25 mm 以上とすべきである。(日血外会誌 10 : 469-475, 2001)

索引用語：遠位弓部大動脈瘤，ステントグラフト留置術，エンドリーク，脳血管障害，proximal neck 延長術

はじめに

弓部または遠位弓部大動脈瘤に対する外科手術成績

は選択的脳灌流法，超低体温循環停止法，逆行性脳灌流法などの発達により，近年比較的良好となってきた。しかし，在院死亡率は依然 10 ~ 17% と高く，脳合併症も 9 ~ 23% に発生する¹⁻³⁾。

一方，胸部大動脈瘤に対するステントグラフト留置術は 1994 年に臨床成績が初めて報告され⁴⁾，症例数も年々増加している。しかし，胸部大動脈瘤では下行大動脈瘤がその大部分を占め，遠位弓部または近位下

山口大学医学部第 1 外科 (Tel: 0836-22-2260)

〒 755-8505 宇部市南小串 1-1-1

受付：2000 年 12 月 27 日

受理：2001 年 3 月 26 日

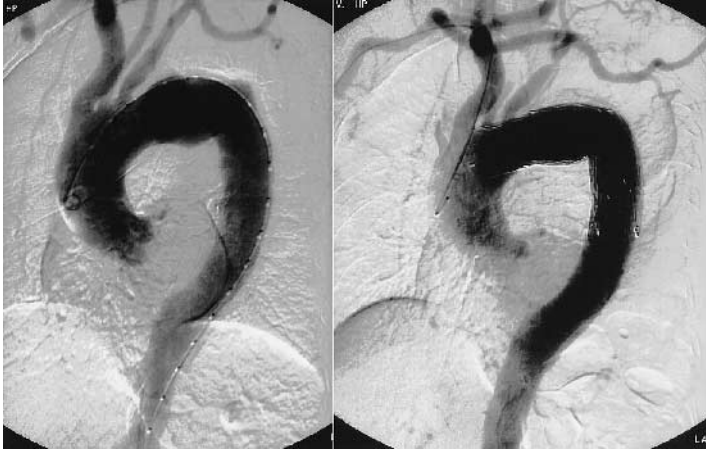


Fig. 1 Aortograms before and after endovascular grafting with proximal neck extension

The proximal neck length between left common carotid artery and the proximal edge of aneurysm was 15 mm (left panel). Stent-graft was deployed at juxtaposition to brachiocephalic artery following right axillary-left carotid-subclavian arterial bypass as a proximal neck extension (right panel).

行大動脈瘤に対するステントグラフト留置術の報告は少ない⁵⁻⁷⁾。

本論文では、われわれが経験した弓部または遠位弓部大動脈瘤、近位下行大動脈瘤に対するステントグラフト留置術の早期成績を従来手術と比較し、その適応と限界について報告する。

対象と方法

1989年より2000年3月までに行われた弓部または遠位弓部大動脈瘤、近位下行大動脈瘤手術54例を対象とした。このうち従来手術(C群)は32例に行われ、ステントグラフト留置術(E群)は1998年1月以降の22例に行われた。ステントグラフト留置術の適応は延長前proximal neck長(左総頸動脈と大動脈瘤中枢側の距離)が原則として15 mm以上の症例とした。C群の補助手段は選択的脳灌流法22例、超低体温循環停止法5例、部分体外循環法5例で、全弓部置換術が17例に、部分弓部置換術が10例に、パッチ閉鎖術が5例に行われた。ステントグラフト留置術は山口大学医学部附属病院治験・臨床研究審査委員会の承認を得て、十分な説明の後、患者およびその家族の承諾が得られた症例で行われた。

ステントグラフトは自己拡張型Gianturco-Zステント(径40 mm)を薄壁平織ポリエステル人工血管(壁厚0.14 ~ 0.18 mm, 有孔性50 ~ 150 ml/min/cm²/120 mmHg)の内側に6-0ポリプロピレン糸で縫合固定して作成した。平均proximal neck径は32 ± 3 mmで、平均ステントグラフト径は37 ± 3 mm, 平均ステントグラフト長は125 ± 36 mmであった。左鎖骨下動脈よ

り動脈瘤までの距離は平均5 ± 10 mm, 左総頸動脈より動脈瘤までの距離は平均15 ± 14 mmであった。ステントグラフト留置術は全例、手術室で全身麻酔下に、19例では外腸骨動脈アプローチで、3例では開腹下Y型人工血管脚より行われた。右上腕動脈より穿刺、挿入されたガイドワイヤーに沿って20 ~ 24 Frテフロンシースがpull-through法により上行大動脈へ挿入され、前期(1998年10月まで)ではafter loadingデリバリーシステムにより低血圧または一時的心停止下にrigid型ステントグラフト留置が行われた⁵⁾。後期(1998年11月以降)ではpre-loadedデリバリーシステムにより、flexible型ステントグラフト留置が行われた。さらに、proximal neck長が15 mm未満であった9例ではproximal neck延長術があらかじめ施行された⁶⁾。右鎖骨下 左総頸 左鎖骨下動脈バイパス5例(Fig. 1)、右腋窩 左総頸動脈バイパス2例、左総頸 左鎖骨下動脈バイパス1例、上行大動脈 腕頭 左総頸 左鎖骨下動脈バイパス1例であった。使用された人工血管は8 mmリング付きPTFEグラフトT型5例、同ストレート型3例、16 × 8 mm Y型 + 10 mmストレート型ポリエステルグラフト1例であった。

C群とE群の平均年齢はそれぞれ70 ± 7歳, 68 ± 12歳で差がなかった。C群とE群の併存疾患罹患率はそれぞれ、脳血管障害では28%と27%、高血圧では97%と95%、高脂血症では41%と27%、虚血性心疾患では9%と9%、肺機能障害では22%と36%、腎機能障害では6%と9%であり、すべて両群間で差がなかった。大動脈瘤の進展範囲は、弓部は大動脈瘤が左総頸動脈に及ぶもの、遠位弓部は大動脈瘤が左鎖骨下

Table 1 Patient characteristics

	Conventional (n=32)	Endovascular (n=22)	Probability
Mean age (year)	70±7	68±12	0.5228
Associated disease (%)			
Cerebrovascular accident	28	27	0.6565
Hypertension	97	95	0.7859
Hyperlipidemia	41	27	0.3127
Ischemic heart disease	9	9	0.9718
Pulmonary dysfunction	22	36	0.6498
Renal dysfunction	6	9	0.6953
Previous aortic operation (%)	22	18	0.7406
Rupture (%)	22	9	0.2155
Mean aneurysm diameter (mm)	68±11	62±13	0.0830

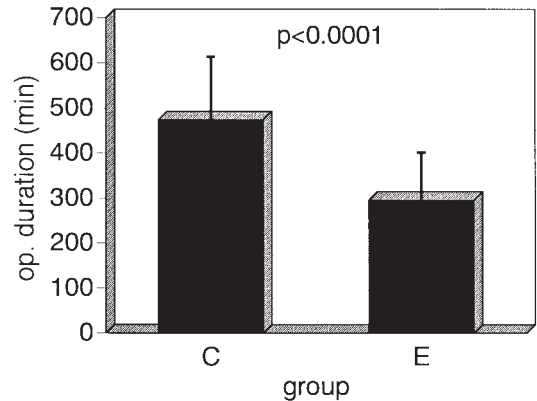
動脈へ及ぶがもの、近位下行は大動脈瘤が左鎖骨下動脈より2 cm 以内にあるものと定義すると、C群では弓部7例、遠位弓部20例、近位下行5例、E群では弓部1例、遠位弓部14例、近位下行7例であり、両群間で有意差はなかった。動脈瘤手術の既往率はC群22%、E群18%、破裂率はC群22%、E群9%、平均瘤径はC群68±11 mm、E群62±13 mmであり、いずれも両群間で差がなかった (Table 1)。

両群間で平均手術時間、平均術中出血量、平均術後入院期間、術後全身合併症、早期死亡率、在院死亡率を比較した。また、E群では前期、後期の術後endoleak率の比較、proximal neck長とendoleakの有無を検討した。

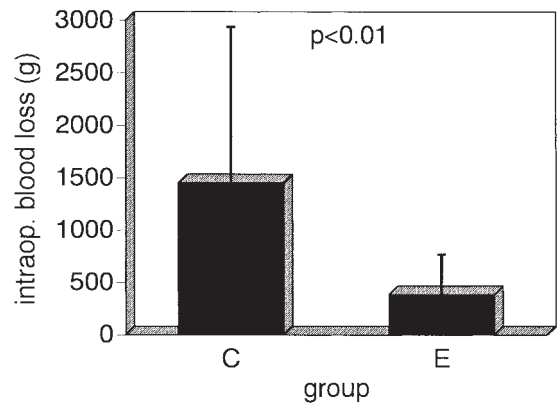
結 果

平均手術時間はC群474±140分、E群296±106分で、E群で有意に短時間であった ($p < 0.0001$) (Fig. 2)。E群のうち、3例の開腹下Y型人工血管置換症例および9例のproximal neck延長症例の平均手術時間は369±91分であり、併設手術が行われなかった10例の223±58分と比べて有意に長時間であったが ($p < 0.001$)、C群の平均手術時間よりは有意に短時間であった ($p < 0.05$)。平均術中出血量はC群1452±1487 g、E群385±381 gであり、E群で有意に少量であった ($p < 0.01$) (Fig. 3)。併設手術を行った12例の平均出血量は443±378 g、併設手術なしの10例では327±392 gであり、差がなかった。平均術後入院期間はC群では59±40日、E群では29±15日であり、E群で有意に短期間であった ($p < 0.05$) (Fig. 4)。

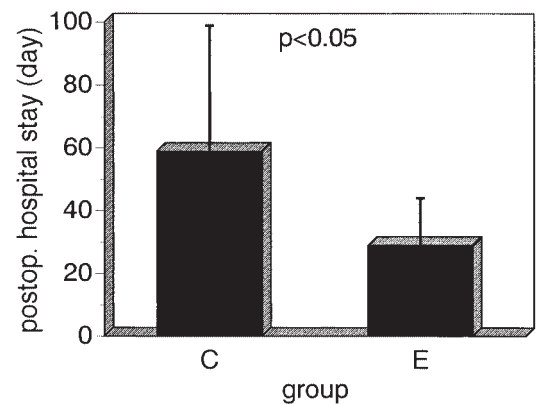
E群のステントグラフト留置位置と時期の違いによるエンドリーク率は、前期では左総頸動脈6/9 (67%)と高値であった。後期では、上行大動脈1/1 (100%)、

**Fig. 2** Operating duration (min)

The operating duration was significantly shorter in the endovascular grafting (E) group than in the conventional open repair (C) group (296 ± 106 min vs. 474 ± 140 min) ($p < 0.0001$).

**Fig. 3** Intraoperative blood loss (g)

The intraoperative blood loss was significantly less in the endovascular grafting (E) group than in the conventional open repair (C) group (385 ± 381 g vs. 1452 ± 1487 g) ($p < 0.01$).

**Fig. 4** Postoperative hospital stay (day)

The postoperative hospital stay was significantly shorter in the endovascular grafting (E) group than in the conventional open repair (C) group (29 ± 15 days vs. 59 ± 40 days) ($p < 0.05$).

Table 2 Endoleak rates

Juxtaposition	Former	Later	Probability
	-December 1998	November 1998-	
Ascending aorta		1/1*	
Brachiocephalic artery		2/7**	
Left carotid artery	6/9	0/5***	
Total	6/9 (66.7%)	3/13 (23.1%)	0.0409

*: ascending-brachiocephalic-lt. carotid-subclavian bypass (n=1)

** : rt. subclavian-lt. carotid-subclavian bypass (n=5), rt. axillary-lt. carotid bypass (n=2)

***: lt. carotid-subclavian bypass (n=1)

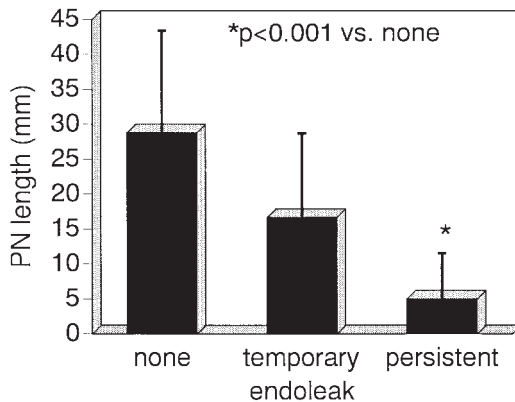


Fig. 5 Proximal neck (PN) length (mm)

The proximal neck length was significantly shorter in the persistent endoleak group than in the no endoleak group (5 ± 7 mm vs. 29 ± 15 mm) ($p < 0.001$).

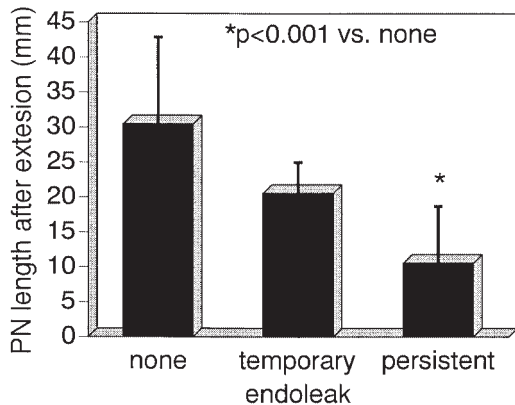


Fig. 6 Proximal neck (PN) length after extension (mm)

The proximal neck length after extension was also significantly shorter in the persistent endoleak group than in the no endoleak group (11 ± 8 mm vs. 31 ± 12 mm) ($p < 0.001$).

腕頭動脈 2/7 (29%), 左総頸動脈 0/5 (0%) であり, 全体のエンドリーク率 3/13 (23%) は前期に比し後期で有意に改善した ($p < 0.05$) (Table 2). エンドリークの有無と延長前 proximal neck 長の関係は, 無エンドリークでは 29 ± 15 mm, 一時的エンドリークでは

Table 3 Postoperative morbidity and mortality

	Conventional	Endovascular	Probability
	(n=32)	(n=22)	
Cerebral infarction (%)	13	14*	0.9028
Respiratory failure** (%)	44	14	0.0192
Early mortality (%)	9	9	0.9718
Hospital mortality (%)	28	18	0.4011

*: cases with proximal neck extension

** : mechanical support over 72 hours

17 ± 12 mm, 持続的エンドリークでは 5 ± 7 mm であり, 持続的エンドリークでは他に比べて有意に延長前 proximal neck 長が短かった ($p < 0.001$) (Fig. 5). 延長後 proximal neck 長は, 無エンドリークでは 31 ± 12 mm, 一時的エンドリーク 21 ± 4 mm, 持続的エンドリークでは 11 ± 8 mm であり, 持続的エンドリークでは延長後 proximal neck 長が有意に短かった ($p < 0.001$) (Fig. 6). Proximal neck 延長術により平均 proximal neck 長は 15 ± 14 mm より 19 ± 12 mm へ延長した.

術後全身合併症発生率は, 脳血管障害では C 群 13% と E 群 14% であり, 差がなかった (Table 3). E 群で脳血管障害が発生した 3 例はすべて proximal neck 延長症例 (右鎖骨下 左総頸 左鎖骨下動脈バイパス 2 例, 上行大動脈 腕頭 左総頸 左鎖骨下動脈バイパス 1 例) であった. 72 時間以上の人工呼吸管理を要した呼吸不全は C 群では 44%, E 群では 14% であり, E 群で有意に低頻度であった ($p < 0.05$) (Table 3).

早期死亡率は C 群 9%, E 群 9%, 在院死亡率は C 群 28%, E 群 18% であり, いずれも両群間で差がなかった.

考 察

胸部大動脈瘤の好発部位は遠位弓部または近位下行大動脈である. 遠位弓部大動脈瘤の定義は動脈瘤の中極側が左鎖骨下動脈に及んでいるものとした. また, 近位下行大動脈瘤の定義は動脈瘤が左鎖骨下動脈の近傍にあるが及んでいないものとした. 一方, B 型大動脈解離のエントリー好発部位は左鎖骨下動脈より末梢側 2 cm 以内の近位下行大動脈に存在することが大部分である. また, A 型大動脈解離のうちエントリー位置が近位下行大動脈にあり逆行性に上行大動脈へ解離が及ぶ症例も少なくない. しかし, 本論文では大動脈解離症例はすべて除外した.

遠位弓部または近位下行大動脈瘤に対する従来手術は、以前は左心バイパスやFV-FAバイパスなどの部分体外循環により大動脈遮断下に、最近では超低体温循環停止法、選択的脳灌流法、逆行性脳灌流法による大動脈を遮断しないopen distal法またはopen proximal法による人工血管置換術が行われている。日本胸部外科学会の1996年年報では在院死亡率は14.6～16.9%、破裂例では45.0～46.3%と高率である¹⁾。ここ数年の在院死亡率は5～10%まで改善され、脳梗塞合併率も10%未満となっているが、依然、心臓血管外科手術のなかで一番成績が悪い分野の1つである⁷⁾。

遠位弓部または近位下行大動脈瘤に対するステントグラフト留置術では、短いproximal neck長、大動脈の屈曲、ステントグラフト留置時の末梢側遊走などによるエンドリークの発生が一番問題となる。また、上行・弓部大動脈内でのカテーテル操作による脳血管障害の合併も重篤な合併症の1つである^{8,9)}。

術後エンドリークの有無とproximal neck長には有意の関係があり、無エンドリークでは最低20mm、可能であれば25mmは必要と考えられた。この長さはZステントの一脚長に相当し、これより短い場合には持続性エンドリークの残存や¹⁰⁾、無エンドリークであっても瘤内血圧が低下しない可能性がある。

大動脈弓部の屈曲も術後エンドリークの有無に関係すると考えられる。とくに大動脈弓部の小弯側は直線部分が短い症例がほとんどである。したがって柔軟なステントグラフトが必要となる。しかし、柔軟すぎてもステントグラフトdistortionが発生しやすくなるためpre-curvedステントグラフトを開発した。これにより、小弯側のステントグラフト端の浮き上がりが防止され、血管壁との密着が良好となった。

短いproximal neckで術後エンドリークを発生させない方法としてproximal neck延長術を9例に行い、エンドリーク率を前期の67%より後期では23%まで有意に低下させた。しかし、proximal neck延長術により延長されるproximal neck長は平均4mmであり、3例に術後脳梗塞を合併した。Mitchellら⁹⁾、Ehrlichら¹¹⁾も同様なproximal neck延長術を行っているが、全身合併症の発生率が高くなったという。また、分枝付きステントグラフト留置術が試みられているが同様に脳血管合併症が少なからず発生している¹²⁾。

短いproximal neckでは正確なステントグラフト留

置が必要となる。留置時の血流による末梢側遊走を防止するため、pre-loaded delivery systemとtraction sutureにより正確な位置へステントグラフト留置が可能となった。

また、今後問題となってくる遠隔期のステントグラフトdistortionの対策としては、比較的rigidなpre-curvedステントグラフト使用や、遠隔期の末梢側または中枢側への遊走を防止する目的で中枢側または末梢側bareステント、barb、hookの装着が考えられる。

ステントグラフト留置術の早期目標は無エンドリークである。われわれは術中血管造影に加えて、ほぼ全例で経食道心エコー検査を行いエンドリークを検索している¹³⁻¹⁵⁾。しかし、最終目標は瘤径縮小または瘤径拡大の停止である。今後は術後早期のエンドリークの有無のみならず、遠隔期の瘤径縮小の指標として瘤内血圧(endotension)などを測定し、遠隔期の瘤予後を予測する必要がある¹⁶⁾。

結 語

遠位弓部、近位下行大動脈瘤に対するステントグラフト留置術では、従来手術より低侵襲であった。術後呼吸不全合併率を有意に低下させた。後期に導入したpre-loadedデリバリーシステム、proximal neck延長術によりエンドリーク率は有意に改善された。しかし、proximal neck延長術症例にのみ脳梗塞の発生がみられた。したがって、ステントグラフト留置術の適応はproximal neck長25mm以上とすべきであり、25mm未満の症例では従来手術を選択すべきと考えられた。

文 献

- 1) Yasui, H., Osada, H., Ando, N. et al.: Thoracic and Cardiovascular Surgery in Japan during 1996: Annual report by the Japanese Association for Thoracic Surgery. *Jpn. J. Thorac. Cardiovasc. Surg.*, **46**: 406-430, 1998.
- 2) Kazui, T., Washiyama, N., Muhammad, B. A. H. et al.: Total arch replacement using aortic arch branched grafts with the aid of antegrade selective cerebral perfusion. *Ann. Thorac. Surg.*, **7**: 3-9, 2000.
- 3) Ueda, T., Shimizu, H., Ito, T. et al.: Cerebral complications associated with selective perfusion of the arch vessels. *Ann. Thorac. Surg.*, **70**: 1472-1477, 2000.
- 4) Dake, M. D., Miller, D. C., Semba, C. P. et al.:

- Transluminal placement of endovascular stent-grafts for the treatment of descending thoracic aortic aneurysms. *N. Engl. J. Med.*, **331**: 1729-1734, 1994.
- 5) 善甫宣哉, 工藤淳一, 池永茂他: 遠位弓部大動脈瘤に対するステント人工血管内挿術 ステント人工血管およびデリバリーシステムの工夫. *人工臓器*, **28**: 273-277, 1999.
 - 6) 竹中博昭, 池永茂, 森景則保他: 非解剖学的バイパスを併用した遠位弓部大動脈瘤に対するステントグラフト留置術. *脈管学*, **40**: 887-891, 2000.
 - 7) 佐久間啓, 近江三喜男, 井口篤志他: 真性弓部大動脈瘤の外科治療. *胸部外科*, **53**: 979-985, 2000.
 - 8) Dake, M. D., Miller, D. C., Mitchell, R. S. et al.: The "first generation" of endovascular stent-grafts for patients with aneurysms of the descending thoracic aorta. *J. Thorac. Cardiovasc. Surg.*, **116**: 689-704, 1998.
 - 9) Mitchell, R. S., Miller, D. C., Dake, M. D. et al.: Thoracic aortic aneurysm repair with an endovascular stent graft: The "first generation". *Ann. Thorac. Surg.*, **67**: 1971-1974, 1999.
 - 10) 瀬尾雄二, 金香充範, 加藤雅明他: 急性大動脈解離に対する経カテーテルのステントグラフト移植術 perigraft leakage のため瘤破裂を来した 1 例. *日胸外会誌*, **46**: 179-184, 1998.
 - 11) Ehrlich, M., Grabenwoeger, M., Cartes-Zumelzu, F. et al.: Endovascular stent graft repair for aneurysms on the descending thoracic aorta. *Ann. Thorac. Surg.*, **66**: 19-25, 1998.
 - 12) Inoue, K., Hosokawa, H., Iwase, T. et al.: Aortic arch reconstruction by transluminally placed endovascular branched stent graft. *Circulation*, **100** [suppl. II]: II-316-II-321, 1999.
 - 13) Abe, S., Ono, S., Murata, K. et al.: Usefulness of transesophageal echocardiographic monitoring in transluminal endovascular stent-graft repair for thoracic aortic aneurysm. *Jpn. Circ. J.*, **64**: 960-964, 2000.
 - 14) Fattori, R., Caldarera, I., Rapezzi, C. et al.: Primary endoleakage in endovascular treatment of the thoracic aorta: Important of intraoperative transesophageal echocardiography. *J. Thorac. Cardiovasc. Surg.*, **120**: 490-495, 2000.
 - 15) Moskowitz, D. M., Kahn, R. A., Konstadt, S. N. et al.: Intraoperative transesophageal echocardiography as an adjuvant to fluoroscopy during endovascular thoracic aortic repair. *Eur. J. Vasc. Endovasc. Surg.*, **17**: 22-27, 1999.
 - 16) Gilling-Smith, G., Brennan, J., Harris, P. et al.: Endotension after endovascular aneurysm repair: Definition, classification, and strategies for surveillance and intervention. *J. Endovasc. Surg.*, **6**: 305-307, 1999.

Indications and Limitations of Endovascular Grafting for Aneurysm of the Distal Aortic Arch: Comparison to Conventional Open Repair

Nobuya Zempo, Shigeru Ikenaga, Shoji Mikamo, Atsushi Seyama, Haruhiko Okada, Hiroaki Takenaka, Hidenori Gohra, Kimikazu Hamano, Kentaro Fujioka and Kensuke Esato

First Department of Surgery, Yamaguchi University School of Medicine

Key words: Aneurysm of the distal aortic arch, Stent-grafting, Endoleak, Cerebral infarction, Proximal neck extension

To know the indications and limitations of endovascular grafting for aneurysms of the distal aortic arch, we compared the early outcomes following endovascular grafting to conventional open repair. A total of 54 patients underwent either endovascular grafting (E group, n = 22) or conventional open repair (C group, n = 32). Mean duration of operation, intraoperative blood loss, and postoperative hospital stay were significantly shorter or less in the E group than in the C group, respectively. The morbidity of postoperative cerebral infarction was similar in the two groups (9%), but the incidence of respiratory failure was significantly less in the E group (14% vs. 44%). Pre-loaded delivery system and proximal neck extension decreased the endoleak rate (67% vs. 23%). The proximal neck length was longest in cases without endoleak (29 ± 15 vs. 17 ± 12 vs. 5 ± 7 mm). Endovascular grafting for aneurysm of the distal aortic arch was a minimally invasive procedure, and suppressed postoperative respiratory failure. The proximal neck extension decreased the incidence of endoleak, but increased the morbidity of cerebral infarction. The indications of endovascular grafting for aneurysm of the distal aortic arch should be limited to cases with the length of proximal neck over 25 mm. (Jpn. J. Vasc. Surg., **10** : 469-475, 2001)