

## ハイリスク胸部大動脈瘤症例に対しステントグラフト内挿術を 施行した1例

渡辺 俊樹<sup>1</sup>      岩谷 文夫<sup>1</sup>      猪狩 次雄<sup>1</sup>  
佐戸川弘之<sup>1</sup>      星野 俊一<sup>2</sup>      緑川 博文<sup>2</sup>

**要 旨** : ハイリスク胸部大動脈瘤 (TAA) に対しステントグラフト内挿術 (TPEGs) を施行したので報告する。症例は76歳, 男性。3回の開腹術を既往に持ち, さらにDICと腎機能障害を合併していた。TAAは, 最大径62 mm, Th7からTh10に存在し, 解剖学的にはTPEGs可能と判断し1998年4月27日, TPEGsを施行した。術後1ヵ月, ステントグラフト末梢からのminor endoleakを認めたが, 術後3ヵ月には消失した。しかし, 術後17ヵ月, distal neckの拡大とendoleakを認め, DICの進行による全身状態の悪化などから経過観察することとなったが, 術後18ヵ月に呼吸不全で失った。本法の今後の成績向上のためには, 本症のようなDIC合併症に対する適応, また, 本症でみられたdistal landing zoneの拡大の要因などについても究明する必要があると考えられた。

(日血外会誌 10 : 497-501, 2001)

索引用語 : ステントグラフト内挿術, 胸部大動脈瘤, DIC, エンドリーク

### はじめに

近年大動脈瘤に対する外科手術成績は, 手術手技の改良, 術中・術後管理の向上により飛躍的に向上してきている<sup>1)</sup>。しかし, 本疾患は高齢者が多く, また他領域の動脈硬化性疾患も含めた多くの併存疾患の合併により治療に難渋する場合も多い。そこでこれらの欠点をおぎなうべく低侵襲治療としてのステントグラフト内挿術 (TPEGs) が, 欧米を中心に行われるようになり, 最近では我が国でも急速に普及しつつある。今

回我々は, 腹部大動脈瘤 (AAA) 破裂, 胃癌による計3回の開腹手術歴を有し, かつ狭心症, DICおよび腎機能障害を合併したハイリスク胸部大動脈瘤 (TAA) 症例に対し, TPEGsを施行したので報告する。

### 症 例

患 者 : 76歳, 男性。  
主 訴 : 胸部異常陰影。  
家族歴 : 特記すべきことなし。

既往歴 : 65歳時早期胃癌にて胃全摘術。71歳時破裂性腹部大動脈瘤にて人工血管置換術。74歳時洞不全症候群にてペースメーカー植え込み術。76歳時, 残胃癌に対して胃全摘術。

現病歴 : 1997年 (76歳時) 残胃癌に対して胃全摘術を施行された際, 胸部単純X線写真, 胸部CTに

1 福島県立医科大学医学部心臓血管外科 (Tel: 024-548-2111)  
〒960-1295 福島市光が丘1番地

2 福島第一病院心臓血管病センター  
受付 : 2000年10月26日  
受理 : 2001年3月23日

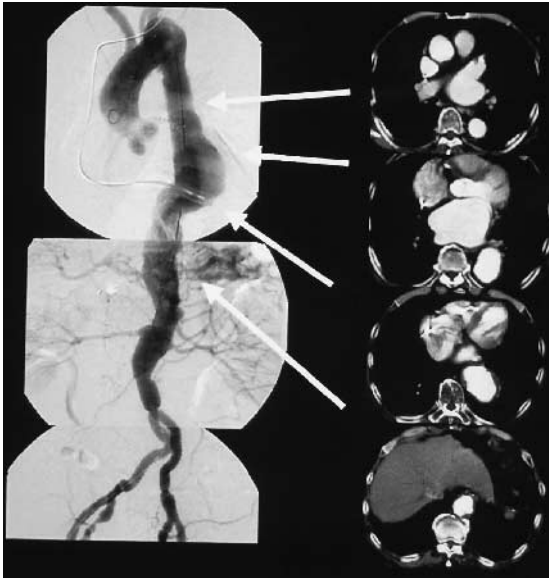

Fig. 1 Preoperative digital subtraction angiography (DSA) and contrast-enhanced computed tomography (CECT)

て胸部大動脈瘤を指摘され、1998年2月精査加療目的に当科紹介入院となった。

入院時現症：身長163 cm、体重60 kg、脈拍数60回/分（ペースングリズム）、血圧142/78 mmHg、意識清明、腹部に開腹手術創のヘルニアを認めたが、その他胸部および腹部理学的所見に異常を認めなかった。

血液検査所見：血小板が $8 \times 10^4$ と低値、FDPが47.31 g/mlと高値、フィブリノゲンおよびプロトロンビン時間比は、それぞれ196 mg/dl、1.05と基準範囲内であったが、TATが19.81 g/ml、Dダイマーが13.01 g/mlと高値、ATIIIが59%と低値を示し、DIC score 7点であった。また、BUN 20 mg/dl、CREA 1.5、24時間クレアチニン・クリアランスが31.9 ml/minと腎機能障害を認めた。

呼吸機能検査：%VC 60.3%、1秒率79.2%と、拘束性呼吸機能障害を認めた。

心機能検査：冠動脈造影にて#5:30%、#6:30%、#11:50%の狭窄を認め、LVEF 41%、CO 3.92、CI 2.3と、左室の動きは不良であった。

胸部単純X線：Th7からTh10に左方に突出した異常陰影が認められた。

胸部CT所見：やや前方に屈曲する最大径62 mmの壁に血栓を伴う真性大動脈瘤を認めた（Fig. 1）。

大動脈造影検査：Th7からTh10に存在するTAAを認めた（Fig. 1）。また、脳血管には明らかな狭窄は認めなかった。

以上より、TAAに対し従来の開胸手術を行うことは非常にリスクが高いと考えられTPEGsを施行することとした。また、DICに対しては動脈瘤以外に明らかな原因となるものは認めず、ダルテパリンナトリウム1日5000単位を1ヵ月、血小板を術前に1日10単位3日間使用したところ、FDP 7.4、血小板15万まで改善した。

手術所見：1998年4月、全身麻酔下にて開胸手術も施行しえる準備のもと手術を開始した。左上腕動脈と左大腿動脈を外科的に露出し、ヘパリン1 mg/kg全身投与後、脊髄虚血予知を目的にtemporary balloon occlusion technique（TBOT）を施行した<sup>3)</sup>。バルーンにより15分間大動脈血流を遮断し体性感覚誘発電位を測定したところ有意な低下は認めなかったため、TPEGs可能と判断した。ステントは、径40 mm、長さ75 mmと50 mmのoriginal Z stentを2個使用し、支柱部位を中心に3点ステントハンダにて接着した。Proximal neck, distal neckの径はそれぞれ28 mm、30 mm、動脈瘤長が88 mm、landing zoneは中枢側、末梢側共に30 mm以上であることから、グラフトは厚さ0.3 mm、径34 mm、長さ125 mmのthin wall woven polyester graftを使用し、両者を5-0プロレンで縫着し自作したものを使用した。

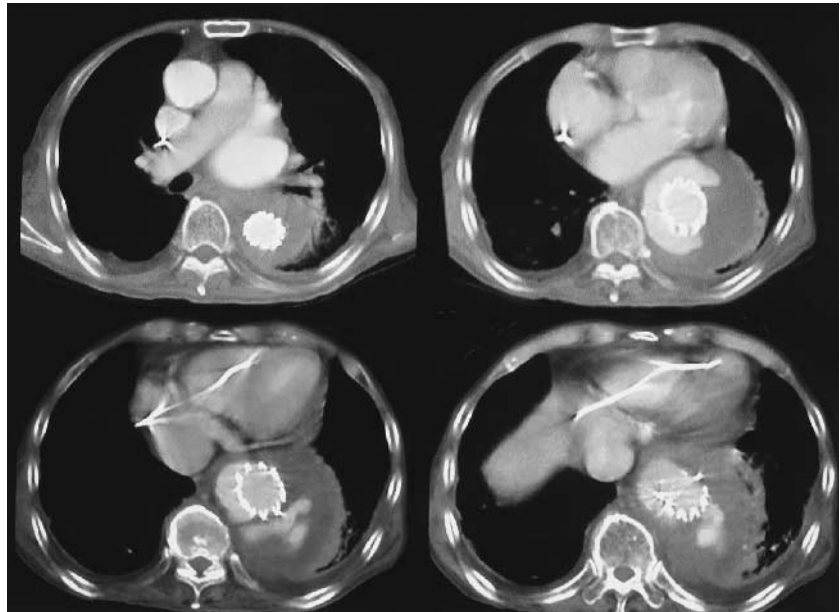
次にCook社製20 F introducer sheathを左大腿動脈より挿入し、大動脈瘤部にステントグラフトを誘導、TBOTにて大動脈血流を一時的に遮断し、透視下にて正確な部位にステントグラフトを留置しえた。血管造影検査にてendoleakのないことを確認し、手術を終了した。

術後経過：血小板は術後徐々に低下し、術後1ヵ月には $4.7 \times 10^4$ と最低値、フィブリノゲンは52 mg/dlと最低値、FDPは105.41 g/mlと最高値を示し、DIC score 9点とDICの増悪が認められた。動脈瘤の血栓化によるDICの進行が考えられたが、血小板輸血、低分子ヘパリン投与にて徐々に改善傾向は認められ、術後1ヵ月以後は抗凝固療法をせずDIC score 4~6点と、慢性DICの状態で推移した。また、腎機能に関してはほぼ著変なく推移した。術後1ヵ月の大動脈造影および造影CTにて、ステントグラフトの末梢部

Fig. 2 DSA after one month post TPEGs and postoperative CECT

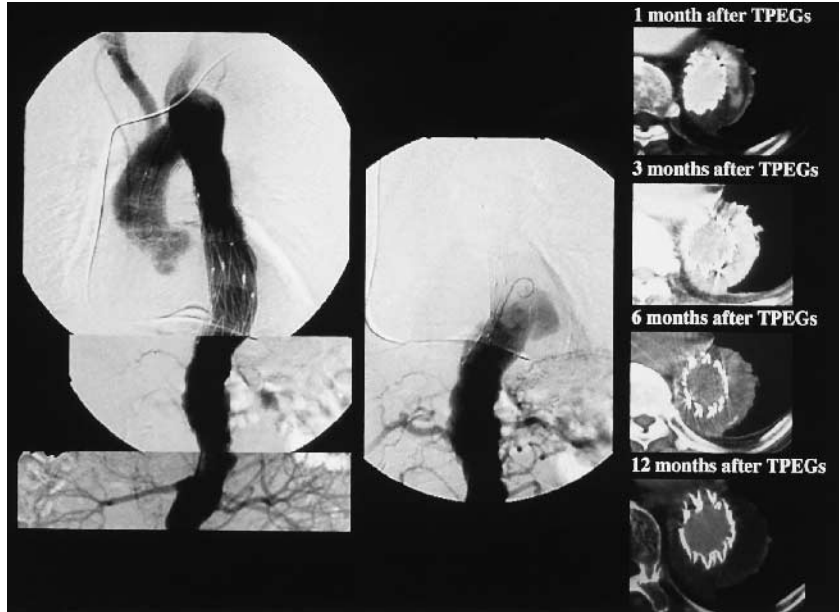

Fig. 3 CECT after 17 months post TPEGs



位からの minor endoleak を認めたが、瘤径の拡大はなく経過観察とした (Fig. 2)。術後3ヵ月の造影CTでは endoleak は消失し、完全な血栓化が認められ、術後6ヵ月、12ヵ月の造影CTにて endoleak は認めなかった (Fig. 2)。しかし術後17ヵ月胸部X線写真上、瘤の拡大を認め、造影CTにて瘤径は約10mm 拡大、distal neck は30mm から90mm へ拡大し endoleak を認めた。migration は認めなかった (Fig. 3)。再手術も考

慮されたが、残胃癌術後の再発およびDICの進行による全身状態の悪化などから経過観察することとしたが、術後18ヵ月に呼吸不全で失った。

#### 考 察

胸部大動脈瘤に対する手術成績は、手術手技の改良、術中・術後管理の向上により飛躍的に向上したが、胸部下行大動脈瘤に対する待機手術の手術死亡率は

7.1% との報告があり、未だ満足できるものではない<sup>1)</sup>。その理由として、良好な視野が得難いこと、本疾患には高齢者が多く、他領域の動脈硬化性疾患も含めた多くの併存の合併が多いこと、また、脳障害、出血、腎障害、呼吸不全などの重篤な術後合併症が多いことなどがあげられる。それ故術前状態により手術成績は大きく左右され、ハイリスク症例、特に 70 歳以上、瘤破裂、心疾患を合併している場合はその成績は不良であると報告されている<sup>2)</sup>。

TPEGs は、その低侵襲性から現在急速に普及している治療法であるが、新しい治療法であるが故に device を含め未だ問題点も多く、適応や長期成績も依然不明である。しかし、胸部大動脈瘤の成績を左右する因子として、70 歳以上、心疾患の合併、術後の出血、急性腎不全の合併などが報告されており<sup>2)</sup>、本例は高齢、狭心症の既往、DIC、腎機能低下を認め、術後管理に難渋することが予想され、低侵襲である TPEGs を選択することは異論のないところであろう。

また、TPEGs は従来手術とは異なり、その治療効果は動脈瘤と血管内腔との血流を人工血管によって遮断し瘤内の血栓化によって得られるものである。そのため血栓化そのものが DIC の誘因になりうる可能性があり、さらに本症例のような術前に DIC を合併している場合、完全な血栓化が得られない危険や、さらなる DIC の悪化が危惧される。Torsello ら<sup>4)</sup> は、弁置換術後抗凝固療法中の腹部動脈瘤に対して TPEGs を施行したところ 16 ヶ月後に endoleak を伴う瘤径の拡大と破裂を認め、DIC 合併例や抗凝固療法中の症例は血栓が固まりにくく瘤内圧が低下せず、それが endoleak や瘤拡大を引き起こしうる可能性を報告している。

また、TPEGs のもう 1 つの問題点として、固定された部分 (proximal neck, distal neck) の動脈壁が経時的に拡大してくる症例が存在することである<sup>5)</sup>。本症例でも術後 17 ヶ月後に distal neck の拡大を認めており、自己拡張型のステントが時間の経過とともに動脈壁の拡大を引き起こしたり、ステントそのものが動脈壁に損傷を加えるため endoleak を生じ、瘤内

圧の上昇を引き起こすことなどが考えられている<sup>6,7)</sup>。また、本症例のように動脈硬化性病変が高度な場合、石灰化、粥腫の存在がステントの固定性を障害し、それがグラフトの皺の原因となり endoleak を引き起こしたとも考えられるが<sup>6,7)</sup>、原因は未だ不明であり、これらの解明もその成績向上には重要であると考えられた。

#### おわりに

ハイリスク胸部大動脈瘤に対しステントグラフト内挿術を施行した 1 例を経験した。DIC 合併症に対する適応、遠隔期の distal landing zone の拡大の要因など今後本法の成績向上のための究明すべき多くの問題を含んだ示唆にとむ症例であった。

#### 文 献

- 1) 林純一: 大動脈瘤の治療選択と予後に関する本邦多施設集計 1988-1993. 厚生省循環器病研究委託事業 4 公-3, 大動脈瘤の自然予後と治療による修飾効果に関する研究, pp.55-86, 1995.
- 2) Okita, Y., Ando, M., Minatoya, K. et al.: Early and long-term results of surgery for aneurysms of the thoracic aorta in septuagenarians and octogenarians. *Eur. J. Cardio-thoracic Surg.*, **16**: 317-323, 1999.
- 3) 緑川博文, 星野俊一, 岩谷文夫他: 大動脈瘤に対するステントグラフト内挿術の成績. *日血外会誌*, **8**: 37-44, 1999.
- 4) Torsello, G. B., Klenk, E., Kasprzak, B. et al.: Rupture of abdominal aortic aneurysm previously treated by endovascular stentgraft. *J. Vasc. Surg.*, **28**: 184-187, 1998.
- 5) Illig, K. A., Green, R. M., Ouriel, K. et al.: Fate of the proximal aortic cuff: Implications for endovascular aneurysm repair. *J. Vasc. Surg.*, **26**: 492-501, 1997.
- 6) 近藤治郎, 井元清隆, 鈴木伸一: 大動脈瘤に対するステント人工血管内挿術. 9.ステントグラフト治療の将来. *日外会誌*, **100** (8): 506-512, 1999.
- 7) 川口聡, 石丸新: 大動脈瘤の低侵襲治療を目的とした血管内挿型人工血管の実験的研究. *日血外会誌*, **9**: 551-559, 2000.

## A Case of Endovascular Surgery for a High-Risk Thoracic Aortic Aneurysm

Toshiki Watanabe<sup>1</sup>, Fumio Iwaya<sup>1</sup>, Tsuguo Igari<sup>1</sup>, Hiroyuki Satokawa<sup>1</sup>,  
Shunichi Hoshino<sup>2</sup> and Hirofumi Midorikawa<sup>2</sup>

<sup>1</sup>Department of Cardiovascular Surgery, Fukushima Medical University School of Medicine

<sup>2</sup>Cardiovascular Center, Fukushima Daiichi Hospital

**Key words:** Transluminally placed endoluminal prosthetic grafts (TPEGs), Thoracic aortic aneurysm, DIC, Endoleak

A high risk thoracic aortic aneurysm patient with DIC, renal dysfunction and a history of total gastrectomy due to gastric cancer, was treated with transluminally placed endoluminal prosthetic grafts (TPEGs). Seventeen months after replacement, computed tomography showed an aneurysmal enlargement at the distal neck with endoleak. Open surgery was not performed because the patient's condition was deteriorating with DIC progression. The patient died 18 months after TPEGs due to respiratory failure. It is believed that stent graft repair is safe and useful for the treatment of high-risk patients, however, further study is necessary to evaluate the cause of aneurysmal enlargement at the landing zone after TPEG placement, especially for patients with DIC. (Jpn. J. Vasc. Surg., **10** : 497-501, 2001)