

一次性下肢静脈瘤に合併した深部静脈弁不全症に対する 深部静脈弁形成術

佐久田 育 仲栄真盛保 比嘉 昇 新垣 勝也 上江洲 徹 下地 光好
宮城 和史 鎌田 義彦 國吉 幸男 古謝 景春

要 旨 : 一次性下肢静脈瘤に合併した深部静脈弁不全症に対する深部静脈弁形成術の有用性を空気容積脈波法 (APG) を用いて検討した。1998年12月以降, 下行性静脈造影にて高度逆流 (Kistner分類 3度以上) を認めた25例31肢 (男性12例16肢, 女性13例15肢, 平均年齢56.3歳, CEAP臨床分類: class 2S; 7肢, class 3; 2肢, class 4; 16肢, class 5; 2肢, class 6; 4肢) を対象とした。14肢は表在静脈瘤手術 (コントロール群), 17肢は表在静脈瘤手術に深部静脈弁形成術 (external法) を併施した (弁形成群)。APG検査は術前, 術後 1, 6, 12, 24カ月に行った。また静脈瘤再発やうっ血症状の有無を観察した。

手術前後の静脈充満インデックスは, 弁形成群は 8.8 ± 3.5 ml/secから 2.8 ± 1.0 ml/sec, コントロール群は 9.4 ± 3.8 ml/secから 7.0 ± 3.6 ml/secへ低下した ($p < 0.01$)。しかし, 両群を比較すると術直後 ($p < 0.01$) から術後 2 年目 ($p < 0.05$) まで弁形成群のほうが有意に低値であった。駆出率や残存容量率は有意な変化を認めなかった。最長32カ月の観察でコントロール群の31%にうっ血症状の持続と15%に静脈瘤の再発を認めた。

表在静脈瘤手術に深部静脈弁形成術を併施する術式は, APG検査にて評価した静脈逆流の軽減および臨床症状改善の観点から有用であり, 皮膚症状を伴う重症例には根治を目標として積極的に行うべきであると考えられる。(日血外会誌 10 : 653-659, 2001)

索引用語 : 慢性静脈不全症, 深部静脈弁不全, 深部静脈弁形成術, 下肢静脈瘤, 空気容積脈波法

はじめに

一次性下肢静脈瘤のなかに, 深部静脈の高度逆流を合併する症例が存在する^{1, 2)}。近年, 深部静脈弁形成術の良好な成績が報告されているが³⁻¹²⁾, このような症例に対する治療方針は確立されていない。特に, 症状改善のために深部静脈弁形成術を付加することの必要性やその施行すべき時期に関する検討は少ない。

本研究では一次性下肢静脈瘤に合併した深部静脈弁不全症に対し, 不全穿通枝の処理を含む表在静脈手術

のみと, 表在静脈手術に深部静脈弁形成術を併施する二つの治療群を設定し空気容積脈波法 (air-plethysmography: APG) による静脈機能評価および臨床的改善度から術後早中期における深部静脈弁形成術の有用性を検討した。

対象と方法

APGを導入した1998年12月から2001年2月までに手術治療を行った伏在型静脈瘤107例139肢のうち, 下行性静脈造影¹³⁾にて, Kistner分類¹⁴⁾ grade 3以上の高度逆流を認めた25例31肢を対象とした (Table 1, 2)。男性12例16肢, 女性13例15肢, 年齢は33~80歳, 平均56.3歳であった。なお当科における下行性静脈造影の適応は, 色素沈着やうっ血性潰瘍・潰瘍痕を認める症例, 超

琉球大学医学部第2外科 (Tel: 098-895-1168)
〒903-0215 沖縄県西原町字上原207
受付: 2001年9月3日
受理: 2001年10月10日

Table 1 Cases of saphenous type varicose vein

	Deep vein incompetence		Chi-square test
	(+)	(-)	
No. of patients	25	82	
No. of limbs	31	108	
Men			
No. of patients	12(48%)	21(26%)	p<0.05
No. of limbs	16(52%)	24(22%)	p<0.01
Women			
No. of patients	13(52%)	61(74%)	
No. of limbs	15(48%)	84(78%)	
Age(y.o.)	56.3±11.9	56.2±10.3	
(Range)	(33-80)	(30-80)	n.s.

(107 patients of 139 limbs in total, '98/12 ~ '01/1)

Table 2 Clinical presentation by the CEAP classification*

	Deep vein incompetence		Chi-square test
	(+)(n=31)	(-)(n=108)	
Varicose veins(C ₂)	7(23%)	87(81%)	p<0.0001
Edema(C ₃)	2(6.5%)	8(7.4%)	n.s.
Skin changes(C ₄)	16(52%)	12(11%)	p<0.0001
Healed ulceration(C ₅)	2(6.5%)	1(1%)	n.s.
Active ulceration(C ₆)	4(13%)	0(0%)	n.s.
C ₄₋₆	22(71%)	13(12%)	p<0.0001

*ad hoc committee of the American Venous Forum(1994)

Table 3 Surgical procedures

Function of deep vein valve	Valvuloplasty	No. of limbs	Stripping	Ligation	SEPS#
Incompetent	Yes	17*	14(82%)	3(18%)	13(76%)
	No	14**	11(79%)	3(21%)	1(7%)
Competent		108***	78(72%)	30(28%)	8(7%)

* C₄ 12 limbs, C₅ 2 limbs, C₆ 3 limbs** C₂ 7 limbs, C₃ 2 limbs, C₄ 4 limbs, C₆ 1 limb*** C₂ 87 limbs, C₃ 8 limbs, C₄ 12 limbs, C₅ 1 limb

#SEPS: Subfascial endoscopic perforator surgery

音波検査にて深部静脈逆流を認めた症例としている。

手術(Table 3): 術前に超音波検査を行い伏在静脈の径, 逆流範囲および本幹の瘤化の有無, 不全穿通枝を検出した。手術は全身麻酔または腰椎麻酔にて, 伏在静脈の抜去または結紮・切離(saphenofemoral junctionおよび膝部)を行った。不全穿通枝はすべて結紮・切離する方針とし, 通常は筋膜上切離を行い, 潰瘍例や広範囲色素沈着を有する例では内視鏡的筋膜下穿通枝切離術(SEPS)を施行した。

深部静脈弁形成術: 原則として浅大腿静脈最高位弁に対し, 血管内視鏡観察下にexternal法にて行った。大腿三角部を縦切開(約7~8cm)し, 浅大腿静脈を剥離する。静脈末梢側から挿入した内視鏡で浅大腿静脈弁の動き, 逆流の程度を観察しながら, 7-0ポリプロピレン糸を用いて弁洞部にpurse-string sutureをかけ, 外径を約7mmまで縫縮する(Fig. 1)。静脈逆流が残存する場合は, さらに弁輪付着部に結節縫合をおき, 弁尖のつり上げを追加する。術中はヘパリンを使用し, 術後3カ

月間はワーファリン(トロンボテスト値40~60%)を投与した。また術前および術後(退院時)に下行性静脈造影による逆流度の評価を行った。

対象31肢のうち14肢では不全穿通枝の処理を含む表在静脈手術のみ施行し(コントロール群), 他の17肢では表在静脈手術に深部静脈弁形成術を併施した(弁形成群)。両群および同時期に経験した深部静脈の逆流が無ないし軽度(Kistner分類grade 2以下)であった伏在型静脈瘤82例108肢(primary valvular incompetence: PVI, 非合併群)に対する手術の内容をTable 3に示す。なお, 本研究はrandomized, controlled studyではないため, 同意の得られた症例に弁形成術を施行した。結果的に弁形成群に重症例が多く含まれている。

APG検査はChristopoulos, Nicolaidisら¹⁵⁾の方法に従って行い静脈充満インデックス(VFI), 駆出率(EF), 残容量率(RVF)を算出した。術前および術後1, 6, 12, 24カ月目に検査を施行し, 各パラメータの変化を検討した。

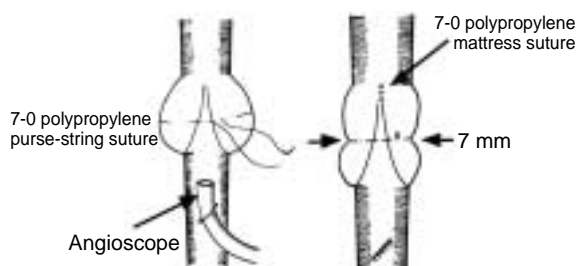


Fig. 1 Scheme of external valvuloplasty
The valvular sinus of the superficial femoral vein was plicated to 7 mm of the outer diameter by a 7-0 polypropylene purse-string suture. When the free margin of cusps is much redundant and venous reflux remains under intraoperative angioscopic observations, a few mattress sutures are placed on the both sides of the vein wall at the level of commissure to shorten the valve cusps.

臨床的改善度を評価するため、最終診察時における静脈瘤の再発、皮膚病変の増悪、下肢腫脹、疼痛、ストッキング着用の有無を調査した。

統計学的検討には、カイ二乗検定、Mann-Whitney's U test, Wilcoxon signed-ranks testを用い、 $p < 0.05$ を有意とした。

結 果

1. 深部静脈弁不全合併例の臨床的特徴

PVI非合併群における男女比は1対3であったが、深部静脈弁不全合併例(PVI合併群)においては男女比が1対1であり、両群間に有意差を認めた($p < 0.05$) (Table 1)。臨床症状は、PVI非合併群においては皮膚症状を伴うCEAP分類¹⁶⁾ class 4以上の重症例が13肢(12%)であったが、PVI合併群では22例(71%)と有意に高率であった($p < 0.0001$)。APG検査による静脈機能評価では、VFI値は両群とも高値を示したが、非合併群の平均値が 6.6 ± 3.3 ml/secに対し、PVI合併群では 9.1 ± 3.6 ml/secとさらに高く、両群間に有意差を認めた($p < 0.01$) (Fig. 2)。EF値は非合併群 $39.9 \pm 14.4\%$ 、PVI合併群 $40.0 \pm 13.0\%$ といずれも正常上限であった。RVF値は非合併群 $46.9 \pm 14.7\%$ 、PVI合併群 $51.2 \pm 15.0\%$ といずれも高値を示した。EF値とRVF値では両群間に差を認めなかった。

2. 弁形成術の早期成績

弁形成併施群では全例に形成術を施行し得た。また周術期にDVT、出血、リンパ漏などの合併症を認めな

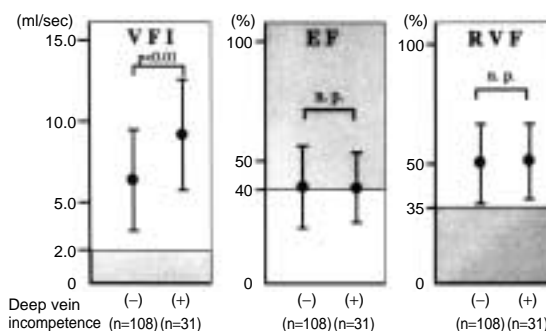


Fig. 2 Preoperative APG parameters
The preoperative APG parameters were stratified according to the presence and absence of deep vein incompetence. VFI; venous filling index, EF; ejection fraction, RVF; residual volume fraction. The statistical analyses were done by a Mann-Whitney's U test.

Kistner's classification

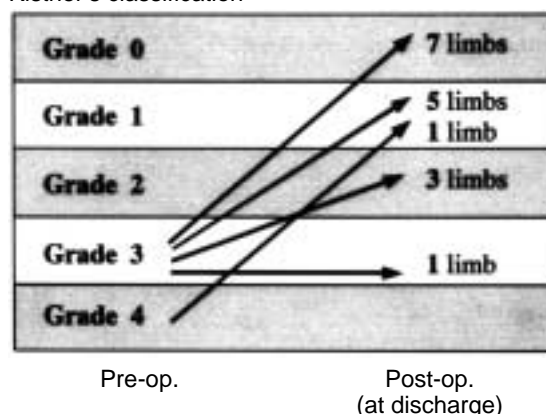


Fig. 3 Descending phlebography before and after valvuloplasty
The degree of the deep venous reflux was evaluated by a descending phlebography. In the almost all cases, the venous reflux improved postoperatively to grade 0 or 1 or 2 by Kistner's classification.

かった。下行性静脈造影による評価では、術前の逆流度はgrade 3が16肢、grade 4が1肢であったが、術後はgrade 0、1が13肢、grade 2が3肢、grade 3が1肢と改善した(Fig. 3)。grade 3の1肢では逆流度は変化しなかったが、造影剤の逆流量は減少した。潰瘍例においては術後早期に治癒が得られ、皮膚症状を有する例では色素沈着の軽減や皮膚菲薄化の改善が得られた。

3. APG検査による手術評価

VFI値の術前後の変化をFig. 4に示す。PVI非合併群に

おいては術前の 6.6 ± 3.3 ml/secから 2.0 ± 1.1 ml/sec(術後1カ月)へ有意に低下した($p < 0.01$)。術後2年経過してもほぼ全例が正常範囲であった。弁形成群においては 8.8 ± 3.5 ml/secから 2.8 ± 1.0 ml/sec(術後1カ月)へ著明に低下し($p < 0.01$)、術後2年以上経過しても良好な結果が得られた。一方、コントロール群では、術前 9.4 ± 3.8 ml/secから 7.0 ± 3.6 ml/sec(術後1カ月)へ軽度の低下を認めた($p < 0.01$)が、両群を比較すると術直後から術後2年目まで弁形成群の方が有意に低値であった。

EF値は、PVI非合併群においては術前 $39.9 \pm 14.4\%$ から $46.9 \pm 17.2\%$ (術後1カ月)へ有意に上昇し($p < 0.01$)、術後2年経過してもほぼ全例が正常範囲であった。弁形成群においては $41.5 \pm 15.9\%$ から $49.1 \pm 12.2\%$ (術後1カ月)、コントロール群においても $38.4 \pm 8.5\%$ から $52.6 \pm 16.5\%$ (術後1カ月)と上昇傾向を認めたが有意ではなかった。

RVF値は、PVI非合併群では術前 $46.9 \pm 14.7\%$ から術後1カ月の $46.0 \pm 15.9\%$ 、弁形成群は $52.1 \pm 16.7\%$ から $46.1 \pm 15.9\%$ 、コントロール群は $50.2 \pm 13.2\%$ から $44.5 \pm 19.3\%$ といずれも低下傾向を認めたが有意ではなかった。

4. PV合併群における臨床症状の比較

PVI合併群における術後遠隔期の臨床症状の有無を比較した(Table 4)。コントロール群では14肢中4例(28.6%)に下肢疼痛や腫脹などの症状が持続し、うち1例に色素沈着の増悪を認めたが、弁形成群では全例に症状の改善が得られている($p < 0.05$)。また日常的に弾性ストッキングの着用を行っている例は、弁形成群の4肢(23.5%)に対し、コントロール群の9肢(64.3%)と有意に高率であった($p < 0.05$)。

考 察

一次性下肢静脈瘤のなかに、深部静脈の高度逆流を合併する症例が存在する^{1,2)}。その発生機序については不明な点が多く、治療方法も確立されていない。表在静脈瘤手術によって深部静脈逆流の改善が得られることが報告¹⁷⁻¹⁸⁾されているが、そのような例は伏在静脈逆流から深部静脈逆流が生じ、かつその変化が可逆的な場合であろう。しかし、高度な深部静脈逆流を有する重症例において、これを術前に予想することは困難である。

これまで深部静脈弁形成術の良好な成績が多数報告

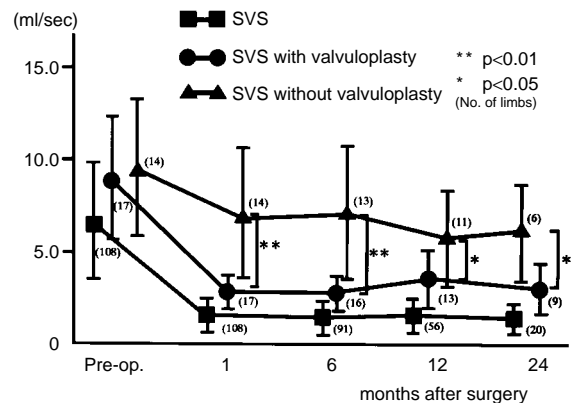


Fig. 4 Change of venous filling index
The values of venous filling index decreased significantly in the three groups postoperatively. In comparison of patients with deep venous incompetence, the postoperative values of VFI were significantly lower in patients repaired by superficial venous surgery (SVS) with valvuloplasty compared with those in patients by SVS without valvuloplasty at 1-24 months after surgery (a Mann-Whitney's U test)

Table 4 Clinical symptoms after surgery

	SVS with valvuloplasty	SVS without valvuloplasty	Chi-square test
No. of limbs	17	14	
Pain/discomfort/swelling	0 (0%)	4 (28.6%)	$p < 0.05$
Recurrence of varicose vein	1 (5.9%)	2 (14.3%)	n.s.
Wearing stockings	4 (23.5%)	9 (64.3%)	$p < 0.05$

SVS: superficial venous surgery

されてきたが、一次性下肢静脈瘤に伴う深部静脈弁不全症に対する弁形成術の適応や施行すべき時期に関する検討は少ない。すなわち弁形成術が症状改善のため必要であるか、静脈瘤手術と同時に行うべきか、あるいは静脈瘤手術後に症状改善が得られない場合に二期的に行うべきか等の問題点は未解決である。深部静脈弁形成術自体の手術侵襲がそれほど大きくないにせよ、合併症は皆無ではなく、術式選択には合理的な根拠が必要である。

静脈疾患におけるAPG検査の有用性は多数報告されており^{15, 19, 20)}、下肢静脈瘤治療における静脈機能検査法として確立されつつある。下肢静脈還流障害の評価としては、容積変化を測定するAPG検査に比較して静

脈圧を直接測定するambulatory venous pressureのほうがより臨床的重症度を反映する²¹⁾。しかし、APG検査は非侵襲的で、繰り返し測定できることから長期観察に有用である。

APG検査における各指標の意義については、VFI値は下肢静脈逆流を、EF値は下腿筋ポンプ機能を示し、RVF値はVFIとEFの両方の機能を加味した下肢静脈機能を表しambulatory venous pressureとよく相関すると報告されている²⁰⁾。皮膚症状を有する重症例(class 4~6)とclass 3以下の症例を比較した場合、EF値およびRVF値には差がなく、VFI値は前者のほうが有意に高いことから、VFI値が重症度を反映すると考えられる²²⁾。われわれの検討でも、術前に深部静脈弁不全を合併した症例では皮膚症状を有する重症例が多かった。またAPG検査によるVFI値は深部静脈弁不全合併例のほうが、合併しない例より有意に高く、静脈逆流の程度と重症度は相関することが推測された。

われわれは一次性下肢静脈瘤に深部静脈の高度逆流を合併した症例に対し、表在静脈手術のみを行うコントロール群と、表在静脈手術に深部静脈弁形成術を同時に行う弁形成群を設定し、術後早中期におけるAPG検査による評価を行った。コントロール群では、VFI値が著明に低下する症例もあったが、多くの症例では軽度の低下を認めただけであった。弁形成群ではほとんどの症例で術直後よりVFIの著明な低下が得られ、術後2年を経過しても良好な結果が得られた。また、臨床的改善度も弁形成群のほうが良好であったことより、深部静脈弁形成術の有用性が示唆された。

最近、Makarovaら²³⁾は伏在静脈および浅大腿静脈に弁不全を有する慢性静脈不全症125例(CEAP分類class 2~4)に対し、表在静脈手術のみと大腿静脈弁形成術を併施する場合の二つの治療群を設定したprospective, randomized, controlled studyを報告した。術後7~8年の観察期間で、表在静脈手術が大腿静脈逆流を改善させることはなく、表在静脈手術と同時に深部静脈弁形成術を行うことにより長期予後を改善させることを報告している。彼らは超音波検査によるreflux volume indexと臨床症状を指標とし、本研究ではAPG検査によるVFI値と臨床症状を指標としているが、ほぼ同様の結果が得られた。

以上より、一次性下肢静脈瘤に深部静脈の高度逆流を合併した症例、特に皮膚症状を有する重症例におい

ては、慢性静脈不全症状の根治を目標として静脈瘤手術と同時に深部静脈弁形成術を行うことが望ましいと考えられる。

一方、皮膚変化を伴わない症例では、術後VFI値が高値であっても弾性ストッキングの着用によって日常生活に大きな支障を来すことは少ない。また最長観察期間が3年であるが、うつ血性潰瘍を発生した例はなかった。したがってclass 3以下の症例においては、不全穿通枝処理を含む表在静脈の逆流遮断を的確に行うなら、深部静脈弁形成術の併施は必ずしも必要でないと考えられる。しかし、静脈瘤の再発やうつ血症状の再発・増悪の可能性のあることを患者に十分に説明し、長期経過観察を行うことが必要である。

APG検査による検討では、深部静脈弁不全合併例では、非合併例に比べてVFI値が有意に高値であるため、より重症化しやすいことが示唆された。また、静脈瘤再発例では高率に深部静脈弁不全を合併することが報告されている¹⁾。われわれもその観点から検討を進めているところであるが、深部静脈弁不全はうつ血症状の進展に深くかかわっており、一次性下肢静脈瘤例においては術前に深部静脈機能を評価することが必要であると考えられる。

まとめ

一次性下肢静脈瘤例においては積極的に深部静脈機能を評価することが必要である。深部静脈の高度逆流を認め、かつ広範囲な色素沈着やうつ血性潰瘍・潰瘍瘻痕を有する症例に対しては、静脈瘤手術と深部静脈弁形成術を併施することが望ましい。CEAP分類class 3以下の症例においては、不全穿通枝の処理を含む表在静脈の逆流遮断を的確に行い、静脈瘤の再発やうつ血症状の増悪に留意しつつ長期経過観察を行うことが必要と思われる。今後さらに症例を重ねて遠隔期における有用性を検討する必要がある。また、本邦においても深部静脈弁形成術の有用性に関するprospective, randomized, controlled studyが望まれる。

文 献

- 1) Almgren, B. and Eriksson, I.: Primary deep venous incompetence in limbs with varicose veins. Acta. Chir. Scand., 155: 455-460, 1989.
- 2) 小谷野憲一, 平井正文, 応儀成二, 他: 深部静脈弁不

- 全症，本邦における静脈疾患に関するSurvey III . 静脈学，10 : 363-367，1999 .
- 3) Kistner, R. L.: Surgical repair of a venous valve -case report. *Straub. Clin. Proc.*, 34: 41-43, 1968.
 - 4) Jones, J. W., Elliot, F., Kerstein, M. D.: Triangular venous valvuloplasty, a new procedure for correction of venous incompetence. *Arch. Surg.*, 117: 1250-1251, 1982.
 - 5) Raju, S. and Fredericks, R.: Valve reconstruction procedures for nonobstructive venous insufficiency: Rationale, techniques, and results in 107 procedures with two- to eight-year follow-up. *J. Vasc. Surg.*, 7: 301-310, 1988.
 - 6) Sottirai, V. S.: Technique in direct venous valvuloplasty. *J. Vasc. Surg.*, 8: 646-648, 1988.
 - 7) Belcaro, G., Nicolaidis, A. N., Ricci, A., et al.: External femoral vein valvuloplasty with limited anterior plication (LAP) A 10-year randomized, follow-up study. *Angiology*, 50: 531-536, 1999.
 - 8) Gloviczki, P., Merrell, S. W., and Bower, T. C.: Femoral vein valve repair under direct vision without venotomy: A modified technique with use of angioscopy. *J. Vasc. Surg.*, 14: 645-648, 1991.
 - 9) 明元克司，上山武史，手取屋岳夫，他：われわれの行っている大腿静脈弁形成術とその成績 . 静脈学，5 : 187-193，1994 .
 - 10) 星野俊一，佐戸川弘之，岩谷文夫，他：静脈弁不全の診断と再建術 - 術中血管内視鏡を用いた弁形成術 - . 静脈学，4 : 1-8，1993 .
 - 11) 玉木正人，佐久田斉，鎌田義彦，他：1 次性下肢深部静脈弁不全に対する弁輪，弁洞縫縮術 . 日血外会誌，4 : 507-513，1995.
 - 12) 小櫃由樹生，石丸 新，小長井直樹：下肢静脈瘤における深部静脈弁不全の治療方針 - 下行性静脈造影と弁形成術について - . 静脈学，8 : 21-25，1997 .
 - 13) 佐久田斉，松原 忍，鎌田義彦，他：深部静脈弁不全に対する弁輪，弁洞縫縮術の検討 . 静脈学，10 : 61-67，1999 .
 - 14) Kistner, R. L., Ferris, E. B., Randhawa, G., et al.: A method of performing descending venography. *J. Vasc. Surg.*, 4: 464-468, 1986.
 - 15) Christopoulos, D. G., Nicolaidis, A. N., Szendro G., et al.: Air-plethysmography and the effect of elastic compression on venous hemodynamics of the leg. *J. Vasc. Surg.*, 5: 148-159, 1987.
 - 16) Beebe, H. G., Bergan, J. J., Bergqvist, D., et al.: CEAP classification: Classification and grading of chronic venous disease in the lower limbs. 静脈学，6 : 353-360, 1995.
 - 17) Walsh, J. C., Bergan, J. J., Beeman, S., et al.: Femoral venous reflux abolished by greater saphenous vein stripping. *Ann. Vasc. Surg.*, 8: 566-570, 1994.
 - 18) Sales, C. M., Bilof, M. L., Petrillo, K. A., et al.: Correction of lower extremity deep venous incompetence by ablation of superficial venous reflux. *Ann. Vasc. Surg.*, 10: 186-189, 1996.
 - 19) Christopoulos, D., Nicolaidis, A. N., Galloway, J. M. D., et al.: Objective noninvasive evaluation of venous surgical results. *J. Vasc. Surg.*, 8: 683-687, 1988.
 - 20) Christopoulos, D., Nicolaidis, A. N., Cook A., et al.: Pathogenesis of venous ulceration in relation to the calf muscle pump function. *Surgery*, 106: 829-835, 1989.
 - 21) 福岡正人，岡田昌義，杉本貴樹：下肢静脈機能評価法におけるAir plethysmographyの有効性 - 足部表在静脈圧測定との対比を中心として - . 静脈学，8 : 353-358，1997 .
 - 22) 尾崎喜就，豊田吉哉，南 裕也，他：Air-plethysmographyからみた硬化療法併用静脈結紮術の治療成績 . 静脈学，10 : 203-208，1999 .
 - 23) Makarova, N. P., Lurie, F., and Hmelniker, S. M.: Does surgical correction of the superficial femoral vein valve change the course of varicose disease? *J. Vasc. Surg.*, 33: 361-368, 2001.

Assessment of External Valvuloplasty in Patients with Valvular Incompetence of Saphenous and Deep Veins Using Air Plethysmography

Hitoshi Sakuda, Moriyasu Nakaema, Noboru Higa, Katsuya Arakaki, Touru Uezu, Mitsuyoshi Shimoji, Kazufumi Miyagi, Yoshihiko Kamada, Yukio Kuniyoshi, and Kageharu Koja

Second Department of Surgery, Faculty of Medicine, University of the Ryukyus

Key words: Chronic venous insufficiency, Primary valvular incompetence, Valvuloplasty, Varicose vein, Air-plethysmography

The indications for deep vein valvuloplasty remain controversial in patients with incompetent deep vein valves associated with primary varicose veins. We prospectively studied the usefulness of femoral valvuloplasty simultaneously performed with varicose vein surgery from the viewpoint of venous function using air-plethysmography (APG).

From December 1998 to February 2001, we treated 31 limbs in 25 patients (12 men, 13 women, aged 33-80 years, mean age 56.3 years) suffering from chronic venous insufficiency from severe reflux of deep veins, Kistner's grade III or IV evaluated by descending phlebography, combined with saphenous veins. The clinical score of symptoms was class 2S in 7 limbs, class 3 in 2, class 4 in 16, class 5 in 2, and class 6 in 4 by the CEAP classification. We performed superficial venous surgery alone in 14 limbs (control group) which consisted of stripping or high ligation of incompetent saphenous veins and ligation of the all incompetent perforating veins. In 17 limbs (study group) we did simultaneously superficial venous surgery and external valvuloplasty of the femoral vein under intraoperative endoscopic observations. The venous reflux of the legs was quantitatively evaluated by APG examinations before and 1, 6, 12, 24 months after surgery.

The values of the venous filling index (ml/min) in the control and study groups were 9.4 ± 3.8 and 8.8 ± 3.5 preoperatively (no significant difference between groups) and decreased to 7.0 ± 3.6 and 2.8 ± 1.0 one month after surgery ($p < 0.01$). The postoperative values were significantly lower in the study group than that in the control group, and this difference continued more than 2 years after surgery. During the follow-up period of up to 32 months, almost all patients in the study group were free of symptoms, but in those in the control group, persistent symptoms, such as pain, discomfort and swelling, were noted in 4 of 14 limbs (28.6%, $p < 0.05$). The number of patients who wear elastic stockings daily was 4 (23.5%) in the study group and 9 (64.3%) in the control group ($p < 0.05$).

These results were considered to reveal the functional and clinical usefulness of femoral valvuloplasty simultaneously performed with varicose vein surgery in patients with chronic venous insufficiency with reflux of both saphenous veins and femoropopliteal veins. (Jpn. J. Vasc. Surg., 10: 653-659, 2001)