下行大動脈置換術後吻合部仮性瘤破裂に対し open stent grafting が奏功した一例

吉鷹　秀範　　畑　　隆登　　津島　義正
松本　三明　　濱中　荘平　　末廣晃太郎

要　　旨：症例は66歳，男性．多量喀血を主訴に来院．既往歴として他院で20年前にDeBakey III型解離に対して下行大動脈置換術を受けていた．来院時のCTおよび大動脈造影検査により遠位弓部の人工血管近位側吻合部と下行大動脈遠位側吻合部に仮性瘤を形成し，遠位側の仮性瘤が肺に穿破していた．手術は胸骨正中切開によりstent graftを用いて遠位弓部～下行大動脈置換術を行った．しかし性状不良の弓部でgraftの吻合を行った結果，中枢側吻合部からのエンドリークを来したため後日上行弓部大動脈置換術を追加した．その後の経過は良好であり軽快退院となった．下行大動脈人工血管置換術後の吻合部仮性瘤に対してopen stent graft留置法は開胸操作が不要であり，有効な術式と考えられた．（日血外会誌 10：671–674，2001）

索引用語：open stent grafting，吻合部仮性瘤，エンドリーク

はじめに

近年，弓部あるいは遠位弓部大動脈瘤に対して胸骨正中切開下，経大動脈アプローチでstent graft（以下，SG）内挿術を行う術式が報告され同疾患に対する新しい治療法として期待が高まっている[1]．この術式は胸骨正中切開アプローチで最も困難な瘤末梢の剥離および末梢側吻合が不要となる大きな利点があるが，長期的な成績についてはまだ不明である．今回は左開胸による下行大動脈置換術後の吻合部仮性瘤が破裂した症例に対し胸骨正中切開によりSGを留置し良好な結果が得られたが，その問題点もあったため考察を加えて報告する．なお，本論文では経大動脈アプローチSG内挿術を経カテーテルアプローチでのSG内挿術と区別する意味もあり，open stent grafting（以下，OSG）と記述する．

心臓病センター榊原病院心臓血管外科（Tel: 086-225-7111）
〒700-0823　岡山市丸の内 2-1-10
受付：2001年 6 月 7 日
受理：2001年 8 月29日

症　　例

症　例：66歳，男性

主　訴：喀血，背部痛

既往歴：約20年前に他院で大動脈解離（DeBakey III型）に対し左開胸で下行大動脈置換術を受けたらしいが詳細不明．

現病歴：平成 7 年に胸部CTで下行大動脈人工血管遠位側吻合部付近に仮性瘤を指摘されたが特に治療を受けず．平成12年 3 月に突然の背部痛と多量の喀血により近医受診し，胸部大動脈瘤肺内穿破の診断で当院紹介となる．

入院時現症：身長171cm，体重65kg．脈拍は110/分（整），血圧125/90，心雑音は聴取せず．入院時検査所見：Hb=11.5g/dlと軽度の貧血を認めたが，肝，腎機能の異常は認めなかった．胸部単純X線写真では左肺野に巨大な瘤状陰影を，胸部CTで遠位弓部から下行大動脈にかけての人工血管に沿って仮性瘤を認めた．大動脈造影検査において遠位弓部大動脈および下行大動脈の人工血管吻合部の両側から仮性瘤内への血流と，さらに上行大動脈にも嚢状瘤を認めた（**Fig. 1**）．また，Th9

～10付近に大きな肋間動脈は認めなかった．以上より人工血管吻合部仮性瘤の左肺内穿破と診断し緊急手術を行うこととした．左開胸での手術後であり，肺の高度癒着が予想されたことおよび正中切開での遠位弓部～下行置換手術は末梢側人工血管吻合が困難であることより，OSG手術を行うこととした．

経　過

手術は胸骨正中切開でアプローチ．心嚢内は強固な癒着を認めた．左腋窩動脈に 8mm人工血管でバイパスをおき，その人工血管を縦隔内まで導いた後に体外循環を確立．冷却中にやや拡大した腕頭動脈に左腋窩動脈へのバイパス人工血管の中枢側吻合（端側吻合）を行った．この吻合後に左鎖骨下動脈（LSCA）を起始部で結紮．体温が18℃となった時点で循環停止．LSCAと左総頸動脈の間で弓部を半周切開．弓部内を観察するとLSCA直後の遠位弓部内で人工血管の縫合糸が約半周にわたってはずれていた．逆行性脳灌流下に 3 連Gianturco Z Stent付き30mm人工血管（SG）を装填したシースを弓部切開部より前回の人工血管内を通して18cm挿入し，SGを放出した．弓部内大動脈壁に粥状変化を認めたが，SGの中枢側は弓部切開部位で 2 重に縫合固定した（後壁側のみinclusion法で縫合）．弓部切開線を縫合閉鎖後，上行大動脈　状瘤を切除し，パッチ閉鎖を行った（**Fig. 2b**）．上行大動脈　状瘤は仮性瘤であった．なお，術中術後に脳脊髄液ドレナージを行った．

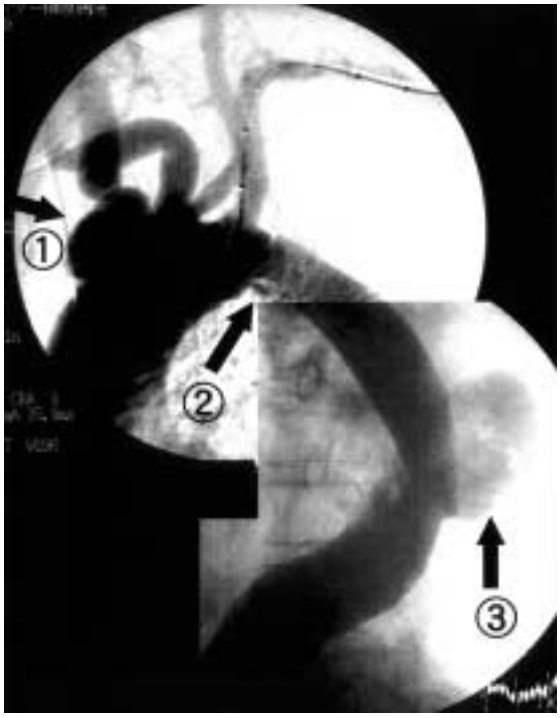

Fig. 1 Preoperativeaortography
① Pseudoaneurysm of the ascending aorta. ② Proximal orifice of the pseudoaneurysm of the proximal suture line. ③ Distal orifice of the pseudoaneurysm of the distal suture line.

術後は脳脊髄障害もなく翌日に覚醒した．しかし気道内出血が術後も軽減せず，抜管困難な状況であったため，術後 5 日目に胸部CTを撮影したところエンドリークを認めた．そのため，術後 7 日目に再手術を行った．

再手術は胸骨正中切開でアプローチ．脳分離体外循環下に弓部大動脈を切開して内腔を確認したところSGの中枢側吻合部の後壁側からエンドリークを起こしていることが判明．SGに 4 分枝付き人工血管を吻合して弓部全置換を行い手術を終了した（**Fig. 2c**）．

その後の術後経過は良好であった．術後のCT（**Fig. 3b**）でエンドリークはなくSGの遠位端はTh9～10付近に留置されていた．2 回目の術後 1 カ月で軽快退院し，術後 1 年経過した現在，瘤は縮小し社会復帰している．

考　察

弓部あるいは遠位弓部大動脈瘤に対する新しい治療法として加藤ら[1]がOSGを用いた術式を報告して以来，その有用性が報告されつつある[2]．しかしエンドリーク発生の危険性[3]，下肢の対麻痺あるいは知覚障害といった脊髄障害が発生しやすいこと[4～6]，長期成績が不明[3, 7]といった問題点が指摘されている．

本例では中枢側吻合部のエンドリークが発生したが，粥状変化の強い弓部でinclusion法を用いた吻合を行ったために発生し，弓部全置換術を追加した．このような弓部の性状が不良な症例においては躊躇せず弓部を完全離断してSGの中枢側吻合を行うか，あるいは弓部全置換術を行うことが重要である．

脊髄障害について，その原因は現在のところはっきりしていない．われわれの施設では現在までに本症例も含めて17例に対してOSGを行ってきたが脊髄障害は認めていない．現時点では脊髄障害の発生原因として肋間動脈の塞栓症を最も疑っており，その予防として，(1)下行大動脈内の粥腫を肋間動脈内に練り込まな

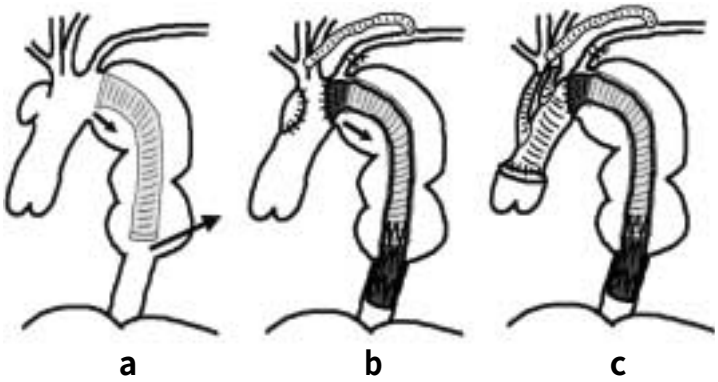

Fig. 2 Diagram of the operation
The arrows show blood leak.
a: Before operation.
b: The first operation.
c: The second operation.

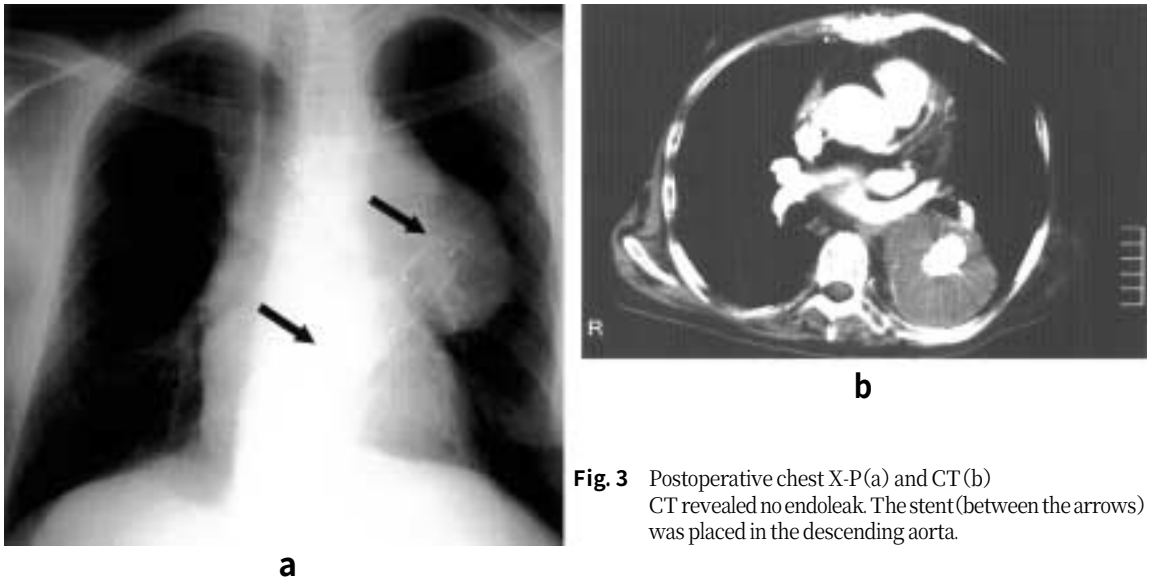

Fig. 3 Postoperative chest X-P (a) and CT (b)
CT revealed no endoleak. The stent (between the arrows) was placed in the descending aorta.

いために愛護的にSGを挿入しafter dilatationは行わない，(2)肋間動脈の空気塞栓予防として瘤および下行大動脈内はできるだけ血液で満たし，さらに二酸化炭素を術野に流しておくこと，(3)左鎖骨下動脈の血流をできるだけ維持すべく脳分離体外循環は弓部 3 分枝送血をする，(4)できればAdamkiewicz動脈付近にSGを留置しないこと，(5)SG挿入は低体温下に行うこと，(6)可能なら脳脊髄液ドレナージを行うこと，などを基本としている．これらを行うことによりほぼ脊髄障害は予防できるのではないかと考えている．

最後に長期予後が不明である点であるが，このことよりわれわれは弓部あるいは遠位弓部瘤に対して全例にOSGを適応すべきではないと考えている．しかし，本症例のように遠位弓部～下行大動脈人工血管置換術後の吻合部仮性瘤破裂に対する救命手術としては，開胸操作を不要とするため肺の癒着に全く関係なく比較的短時間で手術ができることより最も良い適応ではないかと考えられた．

結　語

下行大動脈置換術後吻合部仮性瘤破裂例に対しOSGを行った．中枢側エンドリークにより追加手術を要したが，救命することができた．下行大動脈人工血管置換術後の吻合部仮性瘤に対しOSGを行うことは肺の癒着剥離が必要なく，有用な治療手段と考えられた．

文　献

1) 加藤雅明，金香充範，植田隆司，他：新しいステント付き人工血管を用いた弓部－下行大動脈瘤手術．人工臓器，**25**：220-223，1996．
2) Moriyama, Y., Iguro, Y., Hisatomi K., et al.: Distal arch aneurysm repair using stent-grafting and ascending aorto-left axillary bypass. Ann. Thorac. Surg., **70**: 1974-1976, 2000.
3) 加藤雅明，金香充範，倉谷　徹，他：遠位弓部大動脈瘤に対するステントグラフトを用いた治療．日外会誌，**100**：486-490，1999．
4) 内田直里，石原　浩，山崎　力，他：遠位弓部大動脈瘤に対する経大動脈ステントグラフト内挿術．日血外会誌，**9**：713-716，2000．
5) Orihashi, K., Matsuura, Y., Sueda, T., et al.: Echocardiography-assisted surgery in transaortic endovascular Stent grafting. J. Thorac. Cardiovasc. Surg., **120**: 672-678, 2000.
6) 宮入　剛，高本眞一，小塚　裕，他：胸部大動脈瘤に対する外科的ステントグラフト挿入術の合併症．胸部・腹部大動脈瘤の治療，江里健輔監修，メディカルトリビューン，東京，2001，pp. 66-70．
7) 小柳哲也，櫻田　卓，菊池洋一，他：Endovascular stent graftを使用した胸骨正中切開による上行弓部下行置換の 1 例．胸部外科，**52**：1029-1031，1999．

A Case of Open Stent Grafting for Ruptured Pseudoaneurysm after Graft Replacement of Descending Aorta

Hidenori Yoshitaka, Takato Hata, Yoshimasa Tsushima,
Mitsuaki Matsumoto, Sohei Hamanaka, and Kotaro Suehiro
Department of Cardiovascular Surgery, Sakakibara Hospital

Key words: Open stent grafting, Pseudoaneurysm, Endoleak

A 66-year-old man was admitted because of bloody sputum. He had undergone graft replacement of the descending aorta because of a dissecting aortic aneurysm twenty years previously. The chest CT and angiography revealed rupture of the pseudoaneurysm on both ends of the graft. We performed graft replacement from the distal arch to the descending aorta using a stent graft via the aortic arch. However, due to proximal endoleak from the suture line, we added total arch replacement on the seventh postoperative day. The patient is now doing well one year after the surgery, without any endoleak. We concluded that it is useful to use a stent graft via aortic arch for the treatment of a pseudoaneurysm extending from the distal aortic arch to descending aorta.（Jpn. J. Vasc. Surg., **10**: 671-674, 2001）