

## 胸部下行大動脈への広範囲ステントグラフト内挿術 - 早期成績および脊髄虚血防止策 -

渡部 芳子 石丸 新 川口 聡 島崎 太郎 横井 良彦

**要 旨**：胸部下行大動脈への広範囲なステントグラフト(SG)内挿術の早期成績を報告する。

**【対象】**1996年10月から2000年12月までに、胸部下行または胸腹部大動脈疾患17症例に対し、左鎖骨下動脈(SCA)分岐部近傍から第10胸椎(Th)以下にわたるSG内挿術を施行した。

**【方法】**手術はまず中枢側SGを内挿した後、回収式SGを用いて、Th10~L1レベルの治療予定部位まで肋間動脈閉塞試験を施行した。21分間脊髄誘発電位(ESP)をモニタリングした後、同部位に永久式SGを留置した。

**【成績】**SGの末梢端はTh10からL1にわたり、L1までの1例では開腹して腹腔動脈と上腸間膜動脈をバイパス再建した。全例でESP波形の変化は認められなかった。SGの両端、接合部および肋間動脈のいずれからもendoleakを認めなかった。術後対麻痺およびその他の合併症も認められず、経過良好であった。

**【結語】**胸部下行大動脈への広範囲なSG内挿術を施行し、神経学的合併症を生じず、良好な早期成績を得た。ESPモニター下での回収式SGを使用した肋間動脈閉塞試験は、脊髄への側副血行路からの十分な血流の有無を評価する上で、有用な手段であると考えられる。(日血外会誌 11 : 459-465, 2002)

索引用語：ステントグラフト，脊髄虚血，胸部大動脈，ESP

ステントグラフト(SG)内挿術は当初腹部大動脈瘤に対する低侵襲治療として普及したが、現在では胸部下行大動脈疾患に対しても積極的に施行されている。しかし一方では術後対麻痺を生じた症例が報告され<sup>1-4)</sup>、本法においては肋間動脈の再建が不可能である点が問題視されている。対麻痺は胸部下行および胸腹部大動脈への人工血管置換術後の重篤な合併症として知られ、予防策の一つとしてAdamkiewicz動脈と推定される肋間動脈再建術がしばしば併用される<sup>5-7)</sup>。一方で脊髄へは内胸動脈、脊椎動脈、腎動脈、下腸間膜動脈、内腸骨動脈、深腸骨回旋動脈、下腹壁動脈などからの多くの側副血行路が存在し、脊髄に対しcriticalと考えられ

る範囲の肋間動脈の再建なしでも対麻痺を生じない例が存在する事実がある<sup>8-11)</sup>。術中における脊髄虚血のモニター法としては、体性感覚誘発電位(SEP)、脊髄誘発電位(ESP)、筋電位(FCP)、運動誘発電位(MEP)などが用いられ、大動脈遮断でこれらの電位が低下した場合にのみ肋間動脈再建を施す術式にて、好成績を収めたとの報告もある<sup>9-11)</sup>。

Adamkiewicz動脈は約80%が第7肋間動脈から第1腰動脈より分岐するといわれる<sup>9,12)</sup>。当教室では以前より、この範囲にSGを内挿する症例に対してはESPモニター下に回収式SGを用いて肋間動脈閉塞試験を行い、電位低下が認められなかった例にのみ永久式SGを留置する方法を提唱してきた<sup>13,14)</sup>。この一連の手技により、胸部下行大動脈への広範囲SG内挿術を施行し、良好な早期成績を得たので報告する。

東京医科大学第二外科 (Tel: 03-3342-6111)  
〒160-0023 東京都新宿区西新宿6-7-1  
受付：2001年10月11日  
受理：2001年12月7日

## 対 象

1996年10月から2000年12月までの約4年間に、胸部下行および胸腹部大動脈疾患17症例に対し、左鎖骨下動脈(SCA)分岐部近傍から第10胸椎(Th)以下にわたる広範囲なSG内挿術を施行した。年齢は38~83歳(平均70±11歳)、男:女=9:8であった。病変は真性紡錘状瘤16例、ulcer-like projection(ULP)1例で、最大瘤径は45~80mm(平均55±12mm)であった。過去に弓部大動脈瘤に対し人工血管置換術(全弓部置換)を施行された症例が1例認められた。

なお全例で、本学倫理委員会の承認のもとに十分なインフォームドコンセントの上、手術承諾を得た。

## 方 法

### 永久式および回収式SGの作製

SGは自己拡張型Gianturco Z stent(Cook社, プルミントン)を改変して骨格とし、その周囲に極薄平織りポリエステル人工血管(厚さ0.1mm, 有孔性200~250ml/mm<sup>2</sup>/min/120mmHg, 宇部興産社)を被覆して自作した。当時(2000年まで)の回収式SGは、Gianturco Z stentを複数のステンレスワイヤーによって縦列固定し、これらのワイヤーを収束させシース内に回収できる仕組みで、骨格の内側はe-PTFEシートで被覆した(Old version)<sup>3,14)</sup>(Fig. 1)。現在ではさらに改良を重ね、操作がより安全かつ容易なものになっている。

回収式SGは長くなる程回収が困難になるため、有効長130mmまでが作成限界であった。したがって術式は、まずTh6~7レベルまで中枢側SGを留置し、続いて末梢側SGの内挿予定範囲に対して肋間動脈閉塞試験を施行する方法をとった。

### 手 術

ESP測定を行うために、手術前日に局所麻酔下で硬膜外電極を挿入した。刺激用電極はL1からL3レベルより、電位検出用電極はC5からTh1レベルより挿入し、レントゲン写真にて挿入された電極の位置を確認した。続いて静脈麻酔下に電気刺激を行い、正常な電位が検出できることを確認した。

手術は全身麻酔下に行い、まず一側大腿動脈を露出した後にヘパリン全身投与にてACT(activated clotting time)を200~300秒に保った。一側上腕動脈から大腿動脈までロングガイドワイヤーを貫通させるTug of wire法<sup>13)</sup>


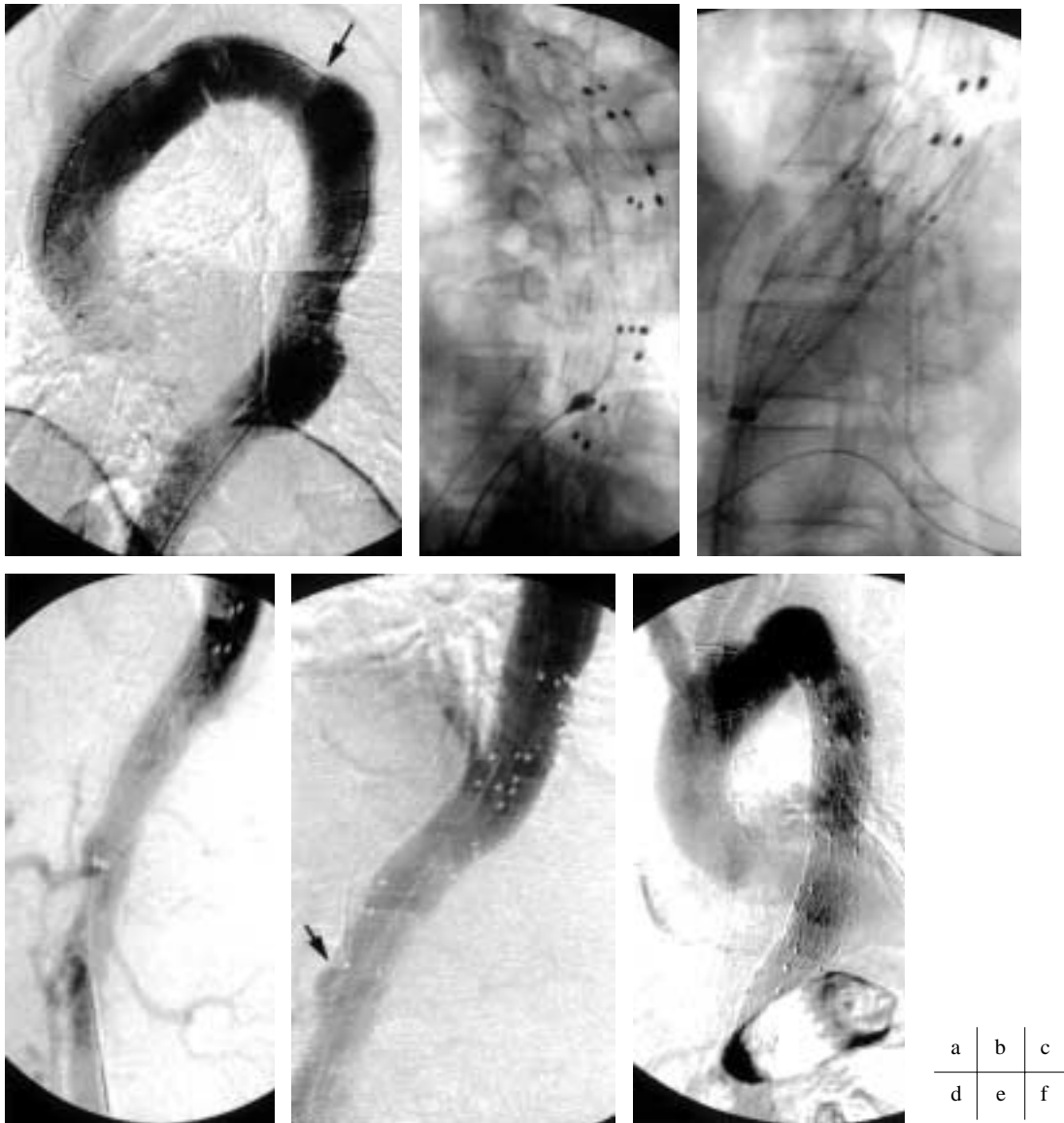


Fig. 1 The retrievable stent graft (old version).

により18Frまたは20Frのテフロン製シースを病変部まで進行させた。Intra-arterial digital subtraction angiography(IA-DSA)により内挿予定部位を確認した。まず中枢側SG(長さ110~250mm, 平均166±40mm)を内挿した後、回収式SGを用いて肋間動脈閉塞試験を施行した。中枢側のSGに重なるように、治療予定部位であるTh10からL1レベルまで回収式SGを留置し、IA-DSAにて肋間動脈の血流が遮断ないし減少していることを確認した。15分間ESP波形が不変であれば対麻痺の危険は少ないとのGriepらの報告に基づき<sup>9)</sup>、21分間ESPをモニタリングした後、回収式SGを撤去した。脊髄虚血を示唆するESP変化の臨界値は明確にされていないが、当教室では試験前と比較して振幅が30%以上低下した場合、または潜時が程度を問わず延長した場合を変化ありとしており<sup>13)</sup>、変化のなかった例に対し、永久式SG(長さ110~230mm, 平均147±33mm)をTh10からL1レベルまで留置した。再びIA-DSAでendoleakの有無およびSGの位置を確認した(Fig. 2a-f)。

## 成 績

SGの中枢端は、SCA分岐部からTh3以内に置かれた。SCA根部をSGが覆う例が4例あったが、全例でSCAは造影された。SGの末梢端はTh10からL1に置かれ、L1までの1例では開腹にて腹腔動脈と上腸間膜動脈をバイパス再建した。全例で術中を通じてESP波形の変化は認められなかった。術中DSAではSGの両端、接合部および肋間動脈のいずれからもendoleakを認めなかった。手術時間は316±107分、出血量は733±372gで、全例手術室にて人工呼吸器からの離脱が可能であった。術後対麻痺およびその他の合併症も認められず、早期経過は良好であった(Fig. 3)。



**Fig. 2** The intraoperative fluorograms of the stent grafting and the occlusion test of intercostal arteries.  
 a) The descending aortic aneurysm. He underwent graft replacement of the aortic arch previously. The arrow points the distal anastomosis.  
 b) Proximal stent grafting.  
 c) During the occlusion test of intercostal arteries with the retrievable stent graft.  
 d) The IA-DSA during the occlusion test. The intercostal arteries covered by the retrievable stent graft were not enhanced.  
 e) The distal stent graft implanted just above the celiac artery (arrow).  
 f) The completed extensive stent grafting.

考 察

胸部下行大動脈への人工血管置換術において、脊髄虚血はいまだ主要な課題であり、発症率は2~22%とい

われる<sup>6-11, 15-18</sup>。原因としてはAdamkiewicz動脈ならびに側副血行路の血流途絶をはじめとし、大動脈遮断に併発する塞栓症、術中術後低血圧、脳脊髄液圧上昇による脊髄血流障害、呼吸不全による低酸素血症、再灌




Fig. 3 The extents of stent graft deployment.

流障害などが挙げられる。なかでも、大動脈遮断時間の長さおよび広範囲な置換術は明らかな対麻痺発症の危険因子であるとされている<sup>6-10,15,16</sup>。またSvenssonらは、T10からL1までの肋間腰動脈の非再建は明らかに術後神経障害の危険率を増加させ<sup>5</sup>、水素を用いた再建の必要な肋間動脈の同定結果からもT7からL1までは再建されるべきであると報告している<sup>7</sup>。脊髄虚血の予防策としては術前術中におけるAdamkiewicz動脈の同定<sup>12,19</sup>や肋間動脈再建が行われるほか、補助循環や選択的灌流法<sup>5,6,9,18,20-22</sup>、全身ならびに局所冷却<sup>6,9</sup>、脳脊髄液ドレナージ<sup>8,9,23-25</sup>、薬物療法による脊髄血流増加や再灌流障害抑制<sup>8,26</sup>など、様々な脊髄保護手段が試案されているが、いまだ確立された方法はない。

胸部大動脈に対するSG内挿術は、その低侵襲性において優れた方法と考えられるが、肋間動脈の再建が不可能であり、SG内挿術後の脊髄への血流は側副血行路に依存することになる。SG内挿術後の対麻痺について、Mitchellらは103例中3~4%と報告しているが、麻痺は下行遠位部の19症例には認められず、全例が腹部大動脈置換術を受けていた<sup>2</sup>。また他の報告では、腹部へのSG留置例で既往症に胸部の脊髄腫瘍や化学療法、放射線治療を有した症例での術後神経障害がいわ

れている<sup>4</sup>。これらは対麻痺発症がAdamkiewicz動脈の閉鎖のみに依存するのではなく、脊髄への側副血行路が減少している例で危険度が高いことを示唆している。そして人工血管置換術の場合と同様に、広範囲なSG留置は対麻痺発症の危険度が高いことが予測される<sup>1,3</sup>。加えて本法では、硬化性病変に対するカテーテル操作による術中塞栓症ひいては対麻痺の危険性を指摘する声もある<sup>4</sup>。

一方で、Griep<sup>9,10</sup>およびGrabitzら<sup>11</sup>は胸腹部大動脈瘤の人工血管置換術のうち、大動脈遮断中にSEP変化を認めなかった例に対しては肋間動脈再建を行わなかったが対麻痺を認めず、SEP変化をきたした例では対麻痺の発症率が高かったと報告し、SEP変化のない例では肋間動脈再建が不要であると結論している。この結果はSG内挿術でも応用できる。当教室で作製した回収式SGは、可逆的にSG留置後の血流状態を実現して脊髄虚血の有無を評価するもので、虚血兆候がなければ術後対麻痺は生じないと考えられる。この肋間動脈閉塞試験で、我々は脊髄虚血の指標としてESPを用いている<sup>13,14</sup>。ESPは脊髄灰白質や運動路の機能を必ずしも反映しないと批判がある一方で<sup>27</sup>、SEPと比較して偽陽性率が少なく、麻酔深度等に影響されづらく安定性が

高いともいわれ<sup>28)</sup>、脊髄虚血評価に対する信憑性は賛否両論である。今回の症例では、Th11からL1にSGがかからずAdamkiewicz動脈が閉塞を免れた例もあったと思われる。また症例によっては、治療標的となる範囲の肋間動脈が既に術前より壁在血栓や偽腔内血栓で閉塞され、責任血管が変遷していた可能性もある。しかしその結果を含め、胸部下行大動脈への広範囲なSG留置にもかかわらず現在まで対麻痺発症例は認めておらず、我々はESPモニター下での肋間動脈閉塞試験による側副血流量評価は、脊髄虚血を予知する手段として有用であると考えている。

また脊髄虚血については、SG内挿術が有利な面もある。本法は手術時間が短く、出血量が少なく、また体外循環が不要であり、このため術後水分バランスの極端な破綻や循環不全に陥る危険が殆どない。また開胸操作が加わらないため、通常は重篤な呼吸障害および低酸素血症も生じない。加えて遮断末梢側の灌流不足、大動脈遮断による塞栓症や脳脊髄液圧上昇、再灌流障害の危険も回避できる。また術中DSAでは、SG留置後に肋間動脈が側副血行路を介して脊柱付近まで造影されることがあり、瘤内は血栓化するが肋間動脈は脊髄根動脈をrun offとして開通している可能性がある。

以上から、治療範囲への十分な側副血流量が評価できれば、SG内挿術における対麻痺の発症率は、人工血管置換術より低い可能性が予測される。

SG内挿術後の対麻痺については人工血管置換術と同様、遅発性発症例や一過性発症例の報告が認められる<sup>1,3)</sup>。この機序については、偶発的な術後低血圧のほか、脊髄への側副血流量の術後進行性の不足が考えられる。脊髄灌流血圧が術直後までは必要下限で維持されていたものの、以後脳脊髄液圧の微妙な上昇によって脊髄灌流血圧との圧較差が保てなくなった可能性、run off不良に基づく流入血流うっ滞により緩徐な脊髄血管叢の閉塞が生じた過程が推察される。人工血管置換術においては、遅発性麻痺の発症は大動脈遮断時間に関連するとの報告や<sup>29)</sup>、ESP変化が遮断解除後も不完全な回復を呈するとの報告がある<sup>30)</sup>。またESPについては、遅発性対麻痺を生じた偽陰性例が認められ<sup>30)</sup>、肋間動脈閉塞試験におけるESP測定が遅発性または一過性の対麻痺を予知できるか否かは、今後の課題である。また一過性の例では、脳脊髄液圧の回復や凝固線溶系の変化、脊髄への血流の再疎通、術後急性期に生

じたサイトカインなどによる障害の解消も考えられ、このような所見に配慮する必要がある。

最後に手技的な面について、広範囲なSG内挿を要する症例では、肋間動脈閉塞試験の前にまず中枢側に永久式SGを留置する必要がある。現在までESP波形に変化をきたした症例はないが、試験中にESP電位に変化が認められた場合は手術の遂行を断念すべきであると考えている。その際は、後に人工血管置換術に踏み切る場合、中枢側に留置されたSGの扱いが問題となる。肋間動脈閉塞試験の有用性や使用するデバイスの更なる検討と共に、対麻痺への対策は今後も重要な問題である。

## 結 語

17症例に対し胸部下行および胸腹部大動脈疾患への広範囲なステントグラフト内挿術を施行し、対麻痺の発生なく良好な早期成績を得た。本法における術後神経障害は、従来の人工血管置換術と比較して少ない可能性がある。ESPモニター下での回収式SGを使用した肋間動脈閉塞試験は、脊髄へ側副血行路からの十分な血流の有無を評価する上で有用な手段であると考えられる。しかしながら、ESPの信頼性や手技的な面ではまだ問題点も残されており、カテーテル操作による塞栓症の問題等とともに、SG内挿術に際しての脊髄虚血の防止については今後も課題が多い。

本論文の要旨は、第29回日本血管外科学会総会において発表した。

## 文 献

- 1) Tiesenhausen, K., Amann, W., Koch, G., et al: Cerebrospinal fluid drainage to reverse paraplegia after endovascular thoracic aortic aneurysm repair. *J. Endovasc. Ther.*, **7**: 132-135, 2000.
- 2) Mitchell, R. S., Miller, D. C., Dake, M. D., et al: Thoracic aortic aneurysm repair with an endovascular stent graft: the "first generation". *Ann. Thorac. Surg.*, **67**: 1971-1974, 1999.
- 3) Greenberg, R., Resch, T., Nyman, U., et al: Endovascular repair of descending thoracic aortic aneurysms: an early experience with intermediate-term follow-up. *J. Vasc. Surg.*, **31**: 147-156, 2000.
- 4) Rockman C. B., Riles, T. S., and Landis, R.: Lower extremity paraparesis or paraplegia subsequent to endovascular management of abdominal aortic aneurysms. *J. Vasc.*

- Surg., **33**: 178-80, 2001.
- 5) Svensson, L. G., Hess, K. R., Coselli, J. S., et al: Influence of segmental arteries, extent, and atrio-femoral bypass on postoperative paraplegia after thoracoabdominal aortic aneurysm repairs. *J. Vasc. Surg.*, **20**: 255-262, 1994.
  - 6) Kouchoukos, N. T., Daily, B. B., Rokkas C. K., et al: Hypothermic bypass and circulatory arrest for operations on the descending thoracic and thoracoabdominal aorta. *Ann. Thorac. Surg.*, **60**: 67-76, discussion 76-77, 1995.
  - 7) Svensson, L. G.: Intraoperative identification of spinal cord blood supply during repairs of descending aorta and thoracoabdominal aorta. *J. Thorac. Cardiovasc. Surg.*, **112**: 1455-1460; discussion 1460-1461, 1996.
  - 8) Acher, C. W., Wynn, M. M., Hoch, J. R., et al: Combined use of cerebrospinal fluid drainage and naloxone reduces the risk of paraplegia in thoracoabdominal aneurysm repair. *J. Vasc. Surg.*, **19**: 236-246, 1994.
  - 9) Griep, R. B., Ergin, M. A., Galla, J. D., et al: Looking for the artery of Adamkiewicz: A quest to minimize paraplegia after operations for aneurysms of the descending thoracic and thoracoabdominal aorta. *J. Thorac. Cardiovasc. Surg.*, **112**: 1202-1215, 1996.
  - 10) Griep R. B., Ergin, M. A., Galla, J. D., et al: Minimizing spinal cord injury during repair of descending thoracic and thoracoabdominal aneurysms: the Mount Sinai approach. *Semin. Thorac. Cardiovasc. Surg.*, **10**: 25-28, 1998.
  - 11) Grabitz, K., Sandmann, W., Stühmeier, K., et al: The risk of ischemic spinal cord injury in patients undergoing graft replacement for thoracoabdominal aortic aneurysms. *J. Vasc. Surg.*, **23**: 230-240, 1996.
  - 12) 湊屋謙司, 大北 裕, 山田義明, 他: 胸部下行, 胸腹部大動脈瘤術後の脊髄虚血予防 - MR AngiographyによるAdamkiewicz動脈の同定. *日胸外会誌*, **47**, Suppl: 183, 1999.
  - 13) Ishimaru, S., Kawaguchi, S., Koizumi, N., et al: Preliminary report on prediction of spinal cord ischemia in endovascular stent graft repair of thoracic aortic aneurysm by retrievable stent graft. *J. Thorac. Cardiovasc. Surg.*, **115**: 811-818, 1998
  - 14) 川口 聡, 石丸 新, 島崎太郎, 他: 胸部下行大動脈瘤に対するステントグラフト内挿術における脊髄虚血対策. *日血外会誌*, **8**: 407-412, 1999.
  - 15) Svensson, L. G., Crawford, E. S., Hess, K. R., et al: Experience with 1509 patients undergoing thoracoabdominal aortic operations. *J. Vasc. Surg.*, **17**: 357-368; discussion 368-70, 1993.
  - 16) 井上 正, 川田光三, 四津良平, 他: 胸部下行大動脈遮断に伴う対麻痺発生頻度の検討. *臨床胸部外科*, **12**: 67-73, 1992.
  - 17) Coselli, J. S.: Thoracoabdominal aortic aneurysms: experience with 372 patients. *J. Card. Surg.* **9**: 638-647, 1994.
  - 18) Schepens, M. A., Vermeulen, F. E., Morshuis, W. J., et al: Impact of left heart bypass on the results of thoracoabdominal aortic aneurysm repair. *Ann. Thorac. Surg.*, **67**: 1963-1967, discussion 1979-1980, 1999.
  - 19) Svensson, L. G., Patel, V., Coselli, J. S., et al: Preliminary report of localization of spinal cord blood supply by hydrogen during aortic operations. *Ann. Thorac. Surg.*, **49**: 528-535; discussion 535-536, 1990.
  - 20) Crawford, E. S. and Mizrahi, E. M.: The impact of distal aortic perfusion and somatosensory evoked potential monitoring on prevention of paraplegia after aortic aneurysm operation. *J Thorac Cardiovasc Surg*, **95**: 357-367, 1988.
  - 21) Meylaerts, S. A., Haan P. H., Kalkman C. J., et al: Prevention of paraplegia in pigs by selective segmental artery perfusion during aortic cross-clamping. *J. Vasc. Surg.*, **32**: 160-170, 2000.
  - 22) Parrino P. E., Kron, I. L., Ross, S. D., et al: Retrograde venous perfusion with hypothermic saline and adenosine for protection of the ischemic spinal cord. *J. Vasc. Surg.*, **32**: 171-178, 2000.
  - 23) 鈴木 修, 神谷喜八郎: 脊髄前角細胞の活動性を表現する新しい脊髄虚血モニター-FPC(F-P Complex)についての実験的研究. *脈管学*, **40**: 475-481, 2000.
  - 24) Murray, M. J., Bower, T. C., Oliver, W. C. Jr, et al: Effects of cerebrospinal fluid drainage in patients undergoing thoracic and thoracoabdominal aortic surgery. *J. Cardiothorac. Vasc. Anesth.*, **7**: 266-272, 1993.
  - 25) Hill, A., B., Kalman, P., G., Johnston, K., W., et al: Reversal of delayed-onset paraplegia after thoracic surgery with cerebrospinal fluid drainage. *J. Vasc. Surg.*, **20**: 315-317, 1994.
  - 26) 椎谷紀彦, 安田慶秀: 胸腹部大動脈瘤の手術. *胸部外科*, **50**: 133-143, 1997.
  - 27) 井隼彰夫, 村岡隆介, 森岡浩一, 他: 胸部大動脈手術時の脊髄誘発電位(ESP)モニターの信頼性に関する臨床的検討. *胸部外科*, **48**: 194, 1995.
  - 28) Matsui, Y., Goh, K., Shiiya, N., et al: Clinical application of evoked spinal cord potentials elicited by direct stimulation of the cord during temporary occlusion of the thoracic aorta. *J. Thorac. Cardiovasc. Surg.*, **107**: 1519-27, 1994.
  - 29) Moore, W. M. Jr. and Hollier, L. H.: The influence of severity of spinal cord ischemia in the etiology of delayed-onset paraplegia. *Ann. Surg.*, **213**: 427-31; discussion 431-2, 1991.
  - 30) Matsui, Y., Shiiya, N., Ishii, K., et al: The reliability of evoked spinal cord potentials elicited by direct stimulation of the cord as a monitor of spinal cord ischemia during temporary occlusion of the thoracic aorta. *Panminerva. Med.*, **39**: 78-84, 1997.

## **Extensive endovascular stent grafting in the descending aorta: The early results and prevention of spinal ischemia**

Yoshiko Watanabe, Shin Ishimaru, Satoshi Kawaguchi, Taro Shimazaki, and Yoshihiko Yokoi  
Second Department of Surgery, Tokyo Medical University Hospital

**Key words:** Endovascular repair, Spinal ischemia, Thoracic aortic disease, Evoked spinal cord potential

We present the early results of extensive stent graft repair of the descending aorta. Objective: From October 1996 to December 2000, 17 patients with thoracic or thoracoabdominal aortic disease were treated by extensive stent graft repair. The stent grafts were implanted from near the origin of the left subclavian artery( SCA )to the Th 10th vertebral level or lower levels. Operative methods: First, the proximal stent graft was deployed above the level, at about Th 7. To avoid spinal ischemia, evoked spinal cord potential( ESP )was monitored and an occlusion test of the lower intercostal arteries was performed, using a retrievable stent graft expanded at the target region of distal endografting. After monitoring the wave form of ESP for 21 minutes, the retrievable stent graft was withdrawn and the permanent distal stent graft was implanted. Results: The distal edge of the stent graft ranged from Th10 to L1. For one case covered to L1, retrograde bypass graftings were performed to the celiac trunk and the superior mesenteric artery. No change in ESP was noted, and neither endoleaks nor complications, including paraplegia, were observed. Their postoperative courses were good. Conclusion: Extensive stent graft repair for thoracic aortic disease had successful outcomes and may have the lower morbidity of paraplegia than the conventional replacement. The occlusion test of intercostal arteries with retrievable stent graft was considered as a feasible method for evaluation of adequate collateral spinal circulation.

( Jpn. J. Vasc. Surg., **11**: 459-465, 2002 )