

## 腹部大動脈人工血管感染の一例

瀬戸達一郎<sup>1\*</sup> 後藤 博久<sup>1</sup> 深谷 幸雄<sup>1</sup> 西村 和典<sup>2</sup> 天野 純<sup>3</sup>

要 旨：人工血管感染に対し持続洗浄ドレナージを施行し良好な結果が得られたので報告する。症例は61歳，男性。解離性腹部大動脈瘤にて腹部人工血管置換術後，約3ヶ月して人工血管感染を発症した。人工血管周囲の後腹膜は膿で満たされており，povidone-iodineと抗生剤を用いて持続洗浄を行い無菌化し，一週間後に両側腋窩大腿動脈バイパス術，感染人工血管摘出術を施行した。術後経過は順調で現在外来にて経過観察中であるが，再発は認めていない。本症例のように感染部に人工物を使用せざるを得ない場合など，持続洗浄ドレナージは有用な戦略であると思われた。(日血外会誌 12 : 607-610, 2003)

索引用語：人工血管感染，持続洗浄ドレナージ

## はじめに

人工血管感染は，頻度は少ないものの出血，敗血症，臓器虚血を引き起こす重篤な疾患である。特に腹部大動脈領域では，病変は後腹膜に存在するため確定診断が困難で，治療成績も不良である。今回我々は腹部大動脈人工血管感染の一例を経験し良好な結果を得たので報告する。

## 症 例

症 例：61歳，男性。

主 訴：発熱。

既往歴：高血圧にて近医にて加療中。平成13年7月6日解離性腹部大動脈瘤に対して16×8mm Knitted Dacron (Intergard<sup>®</sup>)にて人工血管置換術を施行した。術後経過は順調で第13病日退院した(Fig. 1)。

現病歴：13年10月8日より38°Cの発熱と食欲不振が

続き10月10日当院受診。抗生剤を処方されるも解熱せず10月12日入院となった。

入院時現症：身長165cm，体重65kg，体温38.6°C，血圧134/64mmHg，脈拍70/min。

腹部には前回の上下腹部正中切開創を認め，右季肋部に軽度の圧痛を認めた。

入院時検査所見：血液一般検査では白血球13,000/ $\mu$ l，CRP25.9mg/dlと炎症反応の異常高値と，GOT 103U/l，GPT 95U/l，ALP 285U/l，T-Bil 1.4mg/dlと軽度上昇を認めた。胸部単純写真，尿検査，静脈血の培養検査では異常所見は認めなかった。腹部超音波検査では胆 が腫大し胆泥を認めた。

入院後経過：胆 炎を疑い，絶食としSBT/CPZを投与した。CRPは次第に低下したが38°C以上の発熱は持続した。10月22日からは抗生剤をCZOPに変更し解熱傾向となったが，CRP6.5 mg/dlまでしか改善しなかった。腹部症状は消失したにもかかわらず炎症反応高値が持続するため人工血管感染が疑われ当科紹介となった。腹部CT検査を施行したところ，人工血管周囲に膿瘍を疑うlow density areaを認めた(Fig. 2)。大動脈造影では仮性瘤形成，瘻孔形成は認めなかった。以上より人工血管感染と診断し11月9日手術施行した。

第1回手術所見：前回の手術瘢痕に沿って開腹すると，軽度の癒着を認めるのみで腹水などの腹膜炎の所

1 篠ノ井総合病院心臓血管外科

\*現 信州大学医学部外科(Tel: 0263-35-4600)

〒390-8621 長野県松本市旭 3-1-1

2 長野赤十字病院心臓血管外科

3 信州大学医学部外科

受付：2003年6月17日

受理：2003年8月29日

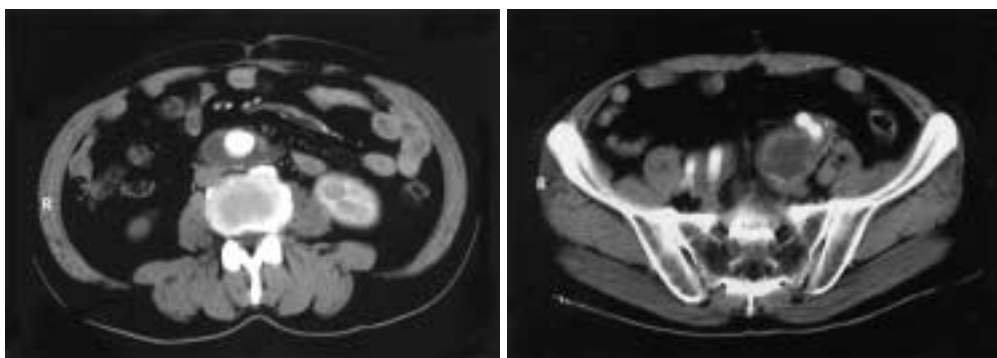


Fig. 1 Postoperative computed tomogram showing the prosthetic graft was patent.

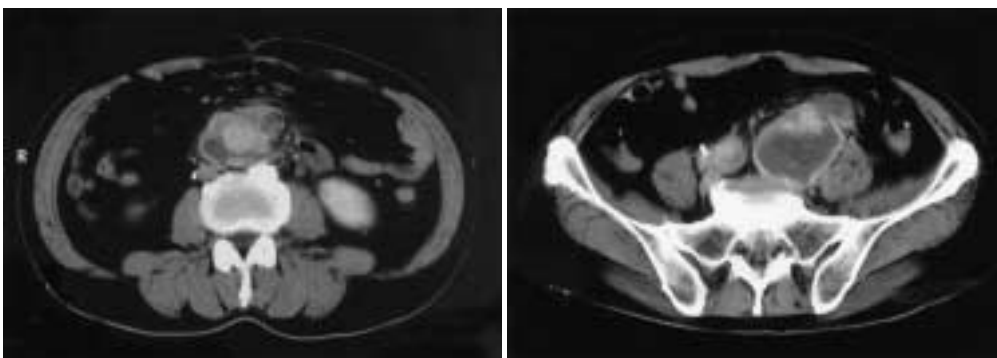


Fig. 2 Preoperative computed tomogram showing perigraft fluid collection suspected of abscess.

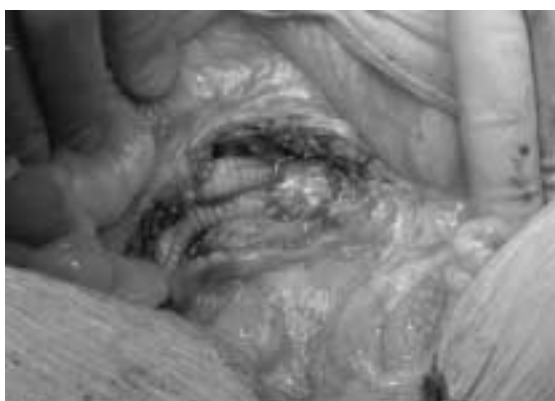
見は認めなかった。左総腸骨動脈レベルの後腹膜を切開すると人工血管周囲より多量の膿が流出した。中枢側も膿が充満しており感染人工血管の摘出を考慮したが、解離腔の閉鎖には人工物を使用せざるを得ないことより人工血管周囲をデブリードマンし、持続洗浄用にレフトベントカテーテル(アーガイル®)とデュブルドレーン(シラスコン®)を留置した(Fig. 3)。細菌検査ではBacteroides flagilisが検出された。術後は連日レフトベントカテーテル(アーガイル®)よりpovidone-iodine含有生理食塩水500mlを5時間で注入し、3時間おいてCPF300mg含有生理食塩水500mlを5時間で注入し、再度3時間後にpovidone-iodine含有生理食塩水で同様に洗浄を行い、デュブルドレーン(シラスコン®)より排液した。次第に解熱しドレーンの排液培養でも陰性となり、11月16日再手術施行した。

第2回手術所見：まず8mm Woven Dacron(Gelweave®)人工血管にて両側腋窩-大腿動脈バイパス術を施行し、両下肢への血流を確立した。続いて開腹すると大

網、小腸、結腸は強固に癒着していた。人工血管周囲の強固な癒着を剥離し、人工血管を摘出した。中枢側の動脈壁は解離したままであったため、外側を人工血管で補強して断端を閉鎖し、さらに大網の一部で被覆した。末梢側は両側内、外腸骨動脈をそれぞれ縫合閉鎖した。後腹膜腔を洗浄後、ドレーンを留置し、閉鎖した。術後約3週間にわたりPIP、IPMの点滴を施行し、その後MINO、LVFXの経口投与に変更した。経過は良好で発熱等の感染症状は認めず、炎症反応も第10病日には陰性化した。人工血管の培養結果は陰性であった。1月5日退院となり現在外来にて経過観察中であるが、感染の再燃は認めていない。

#### 考 察

血行再建術後の人工血管感染は2.1~3.1%<sup>1-3)</sup>と比較的まれな疾患である。しかしいったん発症すれば出血、敗血症、臓器虚血などを合併し、死亡率は15~38.5%<sup>2,4)</sup>、下肢の切断率は15.3~27%<sup>2,4)</sup>と血管外科領域ではきわ



**Fig. 3** Abdominal exploration demonstrated a large retroperitoneal abscess.  
Debridement and continuous irrigation was performed.

めて重篤な合併症である。なかでも腹部領域の場合、末梢の表在性感染と異なり腸瘻、後腹膜膿瘍など全身状態の悪化している症例が多く予後不良である。Bunt<sup>6)</sup>は腹部大動脈での死亡率9.1%であるのに対し末梢領域では死亡例を認めなかったと報告している。

起因菌としてはS.aureusやS.epidermidisなどの皮膚常在菌が多く<sup>1,6)</sup>、これらの場合は術中の細菌混入が原因と考えられている。しかし腸瘻で発症するような場合には、腸内細菌が検出される可能性があり、虫垂炎の波及により感染をきたしたとの報告もある<sup>2)</sup>。本症例の場合、先行感染として胆炎が疑われるが、画像上の所見は乏しく、原因は不明であった。

症状は表在性感染であれば通常の炎症所見のほか創哆開、排膿などがみられ、比較的診断は容易である。腹部領域でも腸瘻であれば消化管出血、出血性ショックなどの症状があるが、後腹膜膿瘍は特異的な臨床所見も無く、確定診断を得るのが困難である。Williamらは<sup>7)</sup>人工血管感染が疑われる場合は複数の検査が必要となるが、それでも診断がつかない場合があり、試験開腹が15%の症例で必要となるとしている。本症例も発熱と炎症反応の上昇しか認めなかったため、診断確定までに時間を要した。人工血管移植から発症までの期間については、1年以内が多い<sup>1,3)</sup>というものから、5年以上が多い<sup>4,7)</sup>というものまで様々であり、人工血管を移植された患者で原因不明の発熱をみた場合、手術後の年数にかかわらず常に人工血管感染を念頭に置いて治療に当たる必要があると思われた。

腹部領域の人工血管感染の治療の原則は感染人工血管の摘出と非解剖学的再建術と言われている<sup>4,7)</sup>。鼠径部などの表在性の感染では、人工血管を温存した抗生剤、デブリードマン、持続洗浄による治療が以前から報告されており<sup>8)</sup>、Knightらは<sup>9)</sup>腹部領域においても、全身状態が悪く人工血管摘出のリスクが高く、血行再建術を回避したい症例では有効であるとしている。本症例において感染は中枢側吻合部から末梢側吻合部まで人工血管全体にわたっており、摘出は必須と考えられた。しかし、大動脈中枢側は解離していたことから、断端の処理には何らかの人工物を使用せざるを得ないことから、まず洗浄ドレナージを行い、さらにprovidone-iodine 抗生剤を用いた持続洗浄にて無菌化をはかり、二期的手術を施行した。本症例のように、感染部に人工物を使用せざるを得ない場合に有効な戦略であると思われた。術後半年を経過し、感染の再燃は認めていないが、今後も慎重な経過観察が必要である。

#### 文 献

- 1) 横川雅康, 鈴木 衛, 山本雅巳, 他: 当科における人工血管感染症例の検討. 日血外会誌, 6: 455-462, 1997.
- 2) 草場 昭, 佐久田斉, 鎌田義彦, 他: 人工血管感染に対する制御対策の工夫. 日血外会誌, 6: 463-472, 1997.
- 3) Casali, R. E., Tucker, W. E., Thompson, B. W., et al.: Infected prosthetic grafts. Arch. Surg., 115: 577-580, 1980.
- 4) Schmitt, D. D., Seabrook, G. R., Bandyk, D. F., et al.: Graft excision and extra-anatomic revascularization: the treatment of choice for the septic aortic prosthesis. J. Cardiovasc. Surg., 31: 327-332, 1990.
- 5) O'Hara, P. J., Hertzner, N. R., Beven, E. G., et al.: Surgical management of infected abdominal aortic grafts: review of 25-year experience. J. Vasc. Surg., 3: 725-731, 1986.
- 6) Bunt, T. J.: Vascular graft infections: a personal experience. Cardiovasc. Surg., 1: 489-493, 1993.
- 7) Sharp, W. J., Hoballah, J. J., Mohan, C. R., et al.: The management of the infected aortic prosthesis: A current decade of experience. J. Vasc. Surg., 19: 844-850, 1994.
- 8) Popovsky, J. and Singer, S.: Infected prosthetic grafts. Local therapy with graft preservation. Arch. Surg., 115: 203-205, 1980.
- 9) Knight, C. D. Jr., Farnell, M. B. and Hollier, L. H.: Treatment of aortic graft infection with providone-iodine irrigation. Mayo Clin. Proc., 58: 472-475, 1983.

## A Case of Infected Abdominal Aortic Graft

Tatsuichiro Seto<sup>1</sup>, Hirohisa Goto<sup>1</sup>, Yukio Fukaya<sup>1</sup>, Kazunori Nishimura<sup>2</sup> and Jun Amano<sup>3</sup>

1 Department of Cardiovascular Surgery, Shinonoi General Hospital

2 Department of Cardiovascular Surgery, Nagano Red Cross Hospital

3 Department of Surgery, Shinshu University School of Medicine

**Key words:** Prosthetic graft infection, Continuous irrigation

Prosthetic graft infection after abdominal aortic surgery is a serious complication associated with a high mortality. We report the successful treatment of this life-threatening complication using a conservative strategy involving removal of the infected vascular graft and extra-anatomic bypass. Debridement and continuous irrigation with povidone-iodine and antibiotics before bilateral axillo-femoral bypass was very effective to control the extensive retroperitoneal abscess. (Jpn. J. Vasc. Surg., **12**: 607-610, 2003)