小切開腹部大動脈瘤手術とoff pump CABGの同時施行の1例

磯田　　晋　　軽部　義久　　山崎　一也　　坂本　　哲　　相馬民太郎

要　　旨：症例は72才，男性．腹部大動脈瘤に冠動脈病変を合併し，脳梗塞既往，右不全麻痺，嚥下困難，低酸素血症を認めた．腹部大動脈瘤と冠病変の治療に際し，低侵襲性に留意し，腹部正中小切開の腹部大動脈瘤手術とoff pump CABGを同時施行し良好な結果を得た．この術式は冠疾患を合併する腹部大動脈瘤症例の治療に有用と考えられた．（日血外会誌　12：639–642，2003）

索引用語：腹部大動脈瘤，off pump CABG，小切開手術，低侵襲治療

はじめに

腹部大動脈瘤（以下AAA）には冠病変が高頻度に合併し，血行再建を要する場合も多い[1~3]．2期的外科治療でAAA手術先行の場合は心血管合併症が問題で[3]，冠血行再建先行の場合はAAA破裂が問題となる[4]．一期的手術[5~9]では侵襲増大が問題である．近年off pump CABGが低侵襲治療として提唱され，AAAとの同時手術で脳，呼吸器，消化管合併症の軽減が期待される[10~13]．又，AAA手術では切開縮小による低侵襲化が試みられている[14~16]．我々はoff pump CABGと小切開AAA手術を一期的に施行し，調べた限り報告が無かったので報告する．

症　　例

患　者：72才，男性．

主　訴：労作時呼吸困難．

既往歴：53才高血圧，62才脳梗塞（入院時は右不全麻痺，嚥下困難），64才糖尿病（食事療法），67才胃腫瘍にて内視鏡下粘膜切除

家族歴：父，脳血管障害

現病歴：1997年前壁急性心筋梗塞発症，PeakCKは657 IU/ml, CAGでLAD#6 100% #13 75%，労作時呼吸困難を認めたが，保存加療とした．2000年11月腹部CTで最大径3.5cmのAAAを指摘された．2002年4月15日CTでAAA最大径4.0cmに拡大し，手術目的入院となった．

入院時現症：身長159cm 体重66kg 血圧120/70mmHg，脈拍60/分，整，両肺野に乾性ラ音を聴取した．腹部では拍動性腫瘤を触知した．

検査所見：CCrは63.1ml/minと軽度低下，呼吸機能では%VCは95.1%，FEV1.0%は81.6%，動脈血ガス分析では$PaO_2$69.1mmHg（大気下）と低下を認めた．立位胸部単純X線像でCTR 58.8%と心拡大を認めた（**Fig. 1**）．心電図では洞調律，軽度の左軸偏位，V2からV4で2相性のT波を認めた．腹部CTでは腹部大動脈は腎動脈下で最大径4.0cm, 左総腸骨動脈は径2.8cm, 右総腸骨動脈は径2.0cmであった（**Fig. 2**）．冠動脈造影では，左前下行枝は近位部で閉塞し，回旋枝に75%狭窄を認めた．ペルサンチン負荷心筋シンチでは前壁中隔に中等度虚血を，後壁に軽度虚血を認めた．AAA治療にあたり心合併症の危険が高いと考え，一期的にAAAと冠血行再建を行う方針とした．全身侵襲の低減と呼吸器合併症のリスクの低減を考え，冠血行再建はoff-pump CABG（OPCAB）とし，AAA手術は呼吸と全身の侵襲軽減に有利と考えられる小切開AAA手術を選択した．

手術所見：2002年5月2日OPCABとAAAの同時手術を施行した．OPCABを先行し，胸骨正中切開し，Genzyme社Elite Stabilize Systemを用いLITA-LADを吻合

済生会横浜市南部病院心臓血管外科（Tel: 045-832-1111）
〒234-8503　横浜市港南区港南台 3-2-10
受付：2003年3月24日
受理：2003年9月24日

Fig. 1 Chest X ray showed enlargement of cardio-thoracic ratio to 58.8%.

した．回旋枝の展開は心拡大のため多少の困難があり，後壁虚血が軽度であることから血行再建を見送った．胸骨閉鎖後にAAA手術に移った．皮膚切開は10cmの正中開腹で入ったが左脚の吻合部位をS状結腸以遠としたところ3cmの皮膚切開延長を要した．手術時間はOPCAB 2時間55分，AAAが4時間20分．同種血無輸血で経過した．

術後経過：術後5時間で抜管したが，術前からの脳梗塞に起因する誤嚥と不全麻痺があり，摂食と歩行リハビリテーションを慎重にして術後35日に退院した．退院後，労作時の呼吸困難は消失し，4ヶ月後の冠動脈造影ではバイパスは良好に開存していた．腹部に合併症無く術後3ヶ月の創の状態は良好で，腹部の切開線は12cmに短縮していた（**Fig. 3**）．

考　察

AAA手術患者の60%～80%に冠動脈の有意狭窄病変が合併し，約3割の症例の冠動脈病変には治療を要する[1,2]．AAA治療における早期と晩期死亡の最大要因は未発見の冠病変である[3]．冠血行再建を先行して2期的にAAAを治療する場合は瘤破裂の危険が増す[3,4]．一期的なCABG + AAA手術は1980年Whittemore, Davidらにより報告され[5~7]，二期的手術に対してコスト，総治療期間の短縮，破裂危険の回避，心合併症低減に有利と報告されてきたが[3,4,8,9]，On pump CABGとの組み合わせでは呼吸悪化が多いと報告された[9]．

同時手術の冠血行再建法について侵襲の低減化が近年試みられ，OPCAB導入に伴い，OPCABとAAAの同時手術の好成績が報告されつつある[10,11]．本症例のよ

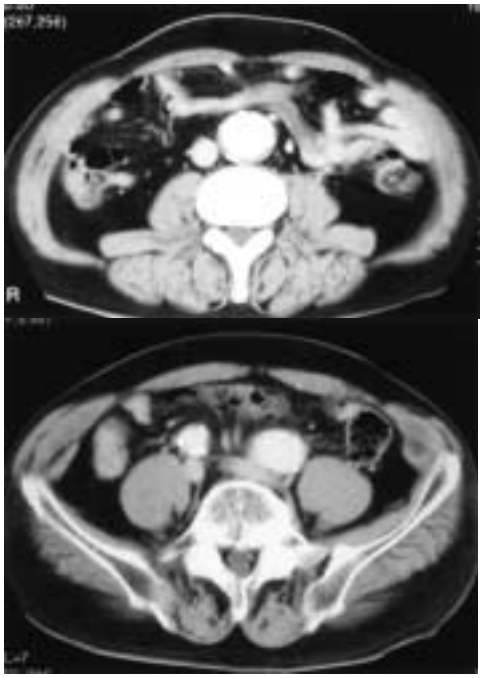

Fig. 2 Abdominal CT showed abdominal aortic aneurysm of 4.0cm in size, and bilateral common iliac artery showed enlargement (right: 2.0cm in diameter, left: 2.8 cm in diameter).

Fig. 3 Wound appearance 3 months after surgery.

うに脳梗塞による片麻痺，低酸素血症や嚥下困難を認めるハイリスク症例ではoff pumpの利点が大きいと考えられる．アプローチでは通常の胸骨正中切開，左胸部小切開[12]，部分胸骨切開[11]，経横隔膜法[13]などがあり，我々は呼吸に有利と考えられる胸骨正中切開を選択した．

AAA手術でも低侵襲化は課題であり，経路では開腹と後腹膜アプローチ，切開線では通常切開，小切開，腹腔鏡補助が挙げられる．従来の全腹部正中切開を10cm程度の小切開とすると，早期の歩行開始や入院期間短縮が可能になると報告され[14〜16]，我々も従来20例に小切開AAA手術を施行し，術後創痛軽減，飲水摂食開始の早期化，早期離床について再現性があった．呼吸回復に関してはevidenceには乏しいが，腹直筋に対する低侵襲性と，創範囲が狭いために硬膜外麻酔が効きやすく，喀痰排泄や早期離床に有利と考えられた．手術時間については本症例では左脚吻合に手間取り長時間となったが平均的には小切開下AAAの手術時間は3時間以内で，当施設の通常開腹AAA手術に比べ平均30分程度短縮しており，小切開であるための時間的不利は無いと考えられた．本症例では脳神経，呼吸に関してハイリスクであり，OPCAB＋小切開AAA手術を試みて良好な結果を得た．

結　語

腹部正中小切開腹部大動脈瘤切除人工血管置換術とOff pump CABGの同時手術の一例を経験した．

文　献

1）Hertzer, N. R., Beven, E. G., Young, J. R., et al.: Coronary artery disease in peripoheral vascular patients. A classification of 1000 coronary angiograms and results of surgical management. Ann. Surg., **199**: 223-233, 1984.

2）Mohr, F. W., Falk, V., Autschbach, R., et al.: One-stage surgery of coronary arteries and abdominal aorta in patients with impaired left ventricular function. Circulation, **91**: 379-385, 1995.

3）Blackbourne, L. H., Tribble, C. G., Langenburg, S. E., et al.: Optimal timing of abdominal aortic aneurysm repair after coronary artery revascularization. Ann. Surg., **219**: 693-698, 1994.

4）King, R. C., Parrino, P. E., Hurst, J. L., et al.: Simaltaneous coronary artery bypass grafting and abdominal aneurysm repair decreases stay and costs. Ann. Thorac. Surg., **66**: 1273-1276, 1998.

5）Whittemore, A. D., Clowes, A. W., Hechtman, H. B., et al.: Aortic aneurysm repair. Reduced operative mortality with maintenance of optimal cardiac performance. Ann. Surg., **192**: 414-421, 1980.

6）David, T. E.: Combined cardiac and abdominal aortic surgery. Circulation, **72** (supplII): II-18-II-21, 1984.

7）大内　浩，許　俊鋭，加藤雅明，他：冠動脈病変を有する腹部大動脈瘤に対する治療戦略：一期的CABGおよびAAA修復術の治療成績と妥当性．日血外会誌，**12**:1-5, 2003.

8）Falk, V., Walther, T. and Mohr, F. W.: Abdimnal aortic aneurysm repair during cardiopulmonary bypass: rationale for a combined approach. Cardiovasc. Surg., **5**: 271-278, 1997.

9）Gade, P. V., Ascher, E., Cunningham, J. N., et al.: Combined coronary artery bypass grafting and abdominal aortic aneusysm repair. Am. J. Surg., **176**: 144-146, 1998.

10）Ascione, R., Iannelli, G., Lim, K. H. H., et al.: One-stage coronary and abdominal aortic operation with or without cardiopulmonary bypass: early and midterm follow-up. Ann. Thorac. Surg., **72**: 768-775, 2001.

11）Takahara, Y., Sudo, Y., Ishida, K., et al.: Simultaneous coronary arterial bypass surgery using mini-sternotomy and off-pump methods and abdominal aneurysm repair. Eur. J. Cardiothorac. Surg., **19**: 935-937, 2001.

12）Kameda, Y., Taniguchi, S., Kawata, T., et al.: Minimally invasive direct cornary artery bypass combined with abdominal aoritic aneurysm repair. Ann. Thorac. Surg., **68**: 1537-1539, 1999.

13）Gürbüz, A., Kirali, K., Tuncer, A., et al.: Combined trnsdiaphragmatic MIDCAB with right gastroepiploic and abdominal aortic aneurysm repair. Cardiovasc. Surg., **8**: 503-506, 2000.

14）Cerveira, J. J., Halpern, V. J., Faust, G., et al.: Minimal incision abdominal aortic aneurysm repair. J. Vasc. Surg., **30**: 977-984, 1999.

15）Turnipseed, W. D,. Hoch, R., Acher, C. W., et al.: Less invasive aortic surgery: the minilaparotomy technique. Surgery, **128**: 751-756, 2000.

16）Turnipseed, W. D., Carr, S. C., Tefera, G., et al.: Minimal incision aortic surgery. J. Vasc. Surg., **34**: 47-53, 2001.

A Case of Combined Off-pump Coronary Artery Bypass Grafting and Minimal Incision Abdominal Aortic Aneurysm Repair

Susumu Isoda, Norihisa Karube, Ichiya Yamazaki, Akira Sakamoto and Tamitaro Soma

Department of Cardiovascular Surgery, Saiseikai Yokohama City Nanbu Hospital

Key words: Abdominal aortic aneurysm, Off-pump CABG, Minimal incisional surgery, Minimally invasive surgery

A 72-year-old man had abdominal aortic aneurysm (AAA) and symptomatic coronary disease. He also had hypoxemia, and a past history of brain infarction, mis-swallowing and right hemipareses. Combined off-pump coronary artery bypass grafting and minimal incision AAA repair was performed. This procedure seems to be beneficial to treat high risk AAA patient with coronary disease. （Jpn. J. Vasc. Surg., **12**: 639-642, 2003）