

## 若年者の外傷性胸腹部仮性動脈瘤に対して stent-graft内挿術を行った一例

金澤 寛之\* 井畔 能文 四元 剛一 坂田 隆造

要 旨：症例：13歳男性．腹部刺創による多臓器損傷で開腹止血修復術を行った後に，仮性脾嚢胞を並存した胸腹部仮性動脈瘤を発症した．瘤は急速に増大し破裂の危険があったため早期の治療を要した．しかし，既存の手術と仮性脾嚢胞の炎症による高度の癒着が予想され，従来の人工血管置換術ではなくstent-graft(以下SG)内挿術を施行した．術後，瘤は血栓縮小化し経過良好であった．大血管損傷に対して並存する合併症のため人工血管置換術が施行困難な場合，SG内挿術が有効である．今回の症例は，成長過程にある若年者であったため，グラフトのサイズ選択が問題となった．グラフトのサイズ選択は議論の余地があり，今後は厳重かつ長期的な経過観察を要すると考えられる．(日血外会誌 12 : 655-658, 2003)

索引用語：若年者，外傷性仮性大動脈瘤，stent-graft，感染性仮性脾嚢胞

### はじめに

stent-graft(SG)を用いた大動脈瘤治療法は，従来の人工血管置換術と比べ手術時間や術中出血量が少なく低侵襲であり，周術期管理に難渋することが予想されるhigh riskな症例に対して有効である．今回我々は，成長過程にある若年者の外傷性胸腹部仮性大動脈瘤に対してSG内挿術を施行した．SGの耐久性，graft感染および若年者への使用という観点からも若干の文献的考察を加え報告する．

### 症 例

患 者：13歳，男児

既往歴：特記事項なし

現病歴：2002年8月16日，腹部を包丁で刺され，近医へ救急搬送．来院時，腸管脱出を認め緊急開腹術が施行された．術中，大動脈の損傷を認め，更に出血性

ショックを呈したため，直ちに左前側方開胸にて下行大動脈を遮断された．その後，胸腹部大動脈損傷部の修復に続き，脾臓摘出，脾尾部切除，胃，肝臓修復術が行われた．受傷後15日目に発熱を認め，CTで仮性脾嚢胞と胸腹部大動脈の仮性動脈瘤を認めた．仮性脾嚢胞に対しては経皮的ドレナージチューブを留置され，仮性動脈瘤は保存的に経過をみていた．受傷後32日目に撮影されたCTで仮性大動脈瘤の急速な増大を認め当院へ緊急入院となった．

身体所見：身長165cm，体重55kg．体温38.0°C，脈拍96，血圧128/74mmHg，意識清明．胸部には，下行大動脈クランプの際の手術創を左第5肋間に認め，腹部は正中に手術創があり，臍上部にドレナージチューブが留置中であった．

血液検査所見：WBC 7900，CRP 1.48，GOT: 62，GPT: 83，と炎症反応およびトランスアミナーゼが軽度上昇していた．その他術前検査では異常を認めなかった．入院時の血液培養は陰性であったが，脾嚢胞内容物ではS. epidermidisが検出された．

前医にて撮影された，受傷後15日目のCTでは内部がlow densityの仮性脾嚢胞と，腹部大動脈を左方に圧排するように椎体前面に最大横径が約40mmの仮性大動脈瘤

鹿児島大学医学部第二外科学講座

\*現 川内医師会立市民病院(Tel: 0996-22-1111)

〒895-0005 鹿児島県川内市永利町4107-7

受付：2003年7月14日

受理：2003年10月16日

を認めた(Fig. 1a). 受傷後32日目のCTでは仮性大動脈瘤が椎体に沿って左背側へ約60mm(最大横径)に拡大していた(Fig. 1b).

手術:平成14年9月20日(受傷後35日目),仮性大動脈瘤に対してSG内挿術を行った.術中血管造影で,腹腔動脈分岐部より約20mm中枢側で仮性瘤内に造影剤のjetを認めた(Fig. 2a).

右大腿動脈(CT上 $\phi = 7\text{ mm}$ )から18Frのdelivery systemを用いて,SG(Gianturco stainless-steel Z-stents, 30mm 2.5cm $\times$ 2, 22mm thin walled woven Dacron vascular graft(Ubekosan, Inc. Ube, Japan)を挿入し,留置する際にはATP計30mg使用し一過性の心停止を得てSGの移動を防止した.留置後,仮性大動脈瘤へのjetは消失し,中枢,末梢側ともにリークがないことを確認した(Fig. 2b).腹腔動脈分岐部との距離は7mmであった.手術時間は120分,術中出血量は90mlであった.

内挿術後のCTにて,SGのmigrationや周囲への造影剤のリークはなく仮性大動脈瘤の血栓化と縮小を得た(Fig. 3a, 3b).平成14年11月11日,患者は軽快退院した.

### 考 察

1991年にParodiらが,腹部大動脈瘤に対してSG内挿術を行い治療成績が報告された<sup>1)</sup>.その後,Dakeらが胸部大動脈瘤に対して臨床導入を開始し,さらに,1996年には中期遠隔成績を報告し良好な結果を示している<sup>2)</sup>.同様に,外傷性仮性大動脈瘤や大動脈損傷へのSG内挿術の有効性も認められている<sup>3,4)</sup>.また,外傷症例では若年者に対しての使用も見受けられ,Rousseauらの報告では,外傷性胸部仮性大動脈瘤を負った14歳の少年に対してSG内挿術が行われ21ヶ月の追跡でSGに起因し

た合併症は生じていない<sup>5)</sup>.現時点では若年者の外傷症例に対しては人工血管置換術を第一選択とし,頭蓋内の出血性病変をはじめとする重篤な合併症を伴っている場合には急性期治療としてより低侵襲であるSG内挿術を第一選択とする報告がある<sup>6)</sup>.

今回の症例は仮性大動脈瘤が急速に増大し破裂の危険があったため,感染性仮性膵嚢胞の完治を待たずに仮性大動脈瘤の治療を先行させた.感染性仮性膵 胞は経皮的ドレナージと抗生剤の経静脈的投与によりコントロール可能な状態と判断し,血液培養結果も陰性であった為,グラフトを用いて解剖学的に正常な血行動態を維持した治療を行うこととした.ただ,開腹止血術後であり高度の癒着が予想され,更に感染性仮性膵 胞は仮性大動脈瘤に接するように存在していたことから,後腹膜経路による人工血管置換術を選択したとしても癒着剥離による手術操作がグラフト感染や瘤破裂を引き起こす危険性もあった為,若年者であったがSG内挿術を選択した.

従来の人工血管置換術と比べSG内挿術は,SGの耐久性を含めた長期遠隔成績が未だ明らかでない.最も早くからSGを行っているMitchellら<sup>7)</sup>Stanford groupの胸部大動脈に対する103例のSGの報告でも遠隔成績は平均追跡期間2年であり,AAAにおいてもAlricら<sup>8)</sup>が最長で平均追跡期間は72ヶ月である.本症例の年齢を考慮すると耐久性という観点からは明確な解答にはほど遠い.また,感染の危険性がある部位にSGを用いることに対して,術直後はもちろん術後半年以上経てからgraft感染が顕在化し重篤な転機を辿った症例報告<sup>9)</sup>も見られ,人工物を使用するSG内挿術は症例を十分に選択して行う必要がある.これらの事を考慮に入れると本

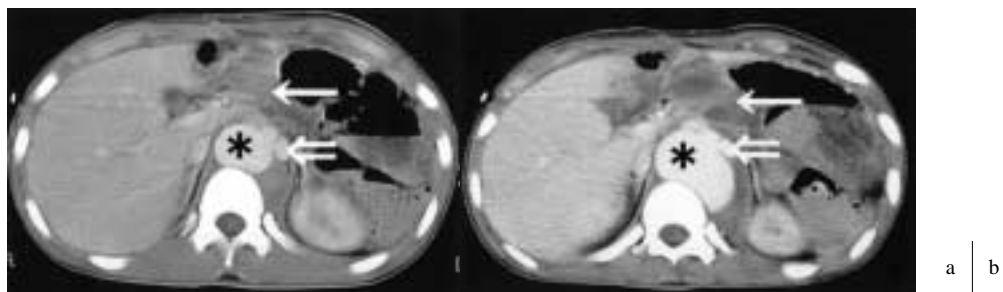
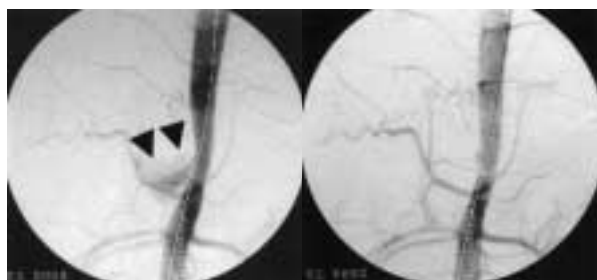


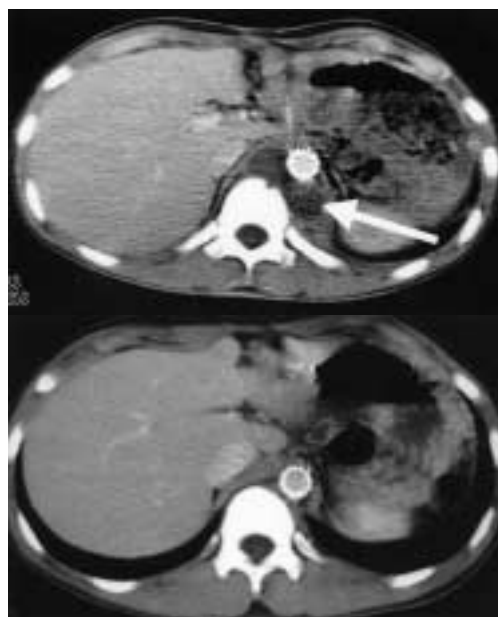
Fig. 1 a: CT scan showing post-traumatic pseudoaneurysm (40mm in diameter) on the 15th day after the traumatic injury. Concurrently, a pseudocyst of the pancreas was on the pseudoaneurysm. b: The pseudoaneurysm enlarged to 60mm in diameter on the 32th day after the traumatic injury. \*: Pseudoaneurysm  $\Rightarrow$ : Abdominal aorta  $\rightarrow$ : pseudocyst of pancreas



**Fig. 2** a: Intra-arterial digital subtraction angiogram: The arrow designates the jet flow from the descending aorta to the pseudoaneurysm.  
b: Jet flow excluded by the stent-graft.



**Fig. 3** a: Thrombosis of the pseudoaneurysm on the 34th day after stent-grafting.  
b: The thrombus absorbed 5th months after stent-grafting.



症例においても今後の嚴重なfollow upが必要な事は当然であるが、加えて今日のSG治療自体を1つのブリッジとして考える必要性もあるかも知れない。

若年者にこの治療を行う場合は、さらに2つの要素を考慮しなければならない。1つは、“成長”に伴う大動脈径の拡大であり、それによるSGと大動脈のattachmentの喪失がmigrationやleakを引き起こす可能性が考えられる。2つ目には、アプローチする大腿動脈の径が大人に比べ細い為、delivery systemのサイズが限られてくる事が予想される。大腿動脈からのアプローチが困難な時にはより中枢側の総腸骨動脈を使用するなどの工夫が必要となってくるであろう。

成長途上の若年者では前述の理由によりSGのサイズ選択が問題となる。成人では一般に、CTで計測された大動脈径の100~120%をグラフト径としたサイズを主に使用している<sup>7,10)</sup>。当科では通常、グラフトのサイズは大動脈径のおよそ120%の値をもって選択しているが、今回の症例に対しては成長によるattachmentの喪失を予防する為、いつもより大きいサイズを使用した。具体的には、CT計測上瘤近傍の大動脈内径が16mmで、成人男性の腹部大動脈径を20mm前後と想定し、グラフト径は22mm(129%)のサイズを用いることとした。ステント内挿術後2ヶ月目のCTでは圧排されていた大動脈がSGによって内径が19mmまで拡張していた。

この手術では、血管内腔のover dilatationによる血管壁の損傷の可能性を常に考える必要がある。これに関しては剖検例の大動脈を用いた興味深い実験報告がある。

2.5atmのballoonを使用して大動脈を拡張した場合、生理的条件下では大動脈径から更に4mm以上拡張した時には何らかの血管壁損傷を生じており、動脈硬化が高度な時はそれ以下でも壁損傷が生じている<sup>11)</sup>。Balloonで拡張する方法とSGで拡張する方法を同等に評価することは出来ないが、少なくとも内挿術後over dilatationが起きないように、慎重なサイズ選択が必要である。

今回の症例はその後軽快退院となり、術後9ヶ月間合併症なく経過観察中である。今後は、SGの耐久性やgraft感染もさることながら、若年者への使用という観点からも長期的な経過観察を要する。

#### まとめ

若年者の外傷性仮性大動脈瘤に対してSG内挿術を施行した一例を経験したので報告した。

多発外傷治療後の合併症(高度の癒着、感染性仮性臍嚢胞)のため、SG内挿術を施行した。

成長過程にある若年者であるためグラフトのサイズ選択が問題となった。グラフトのサイズ選択は議論の余地があり、今後は嚴重かつ長期的な経過観察を要する。

本論文は厚生労働省循環器病研究委託費(大動脈疾患のステントグラフトによる治療体系の確立に関する研究)による研究成果である。

### 文 献

- 1) Parodi, J. C., Palmaz, J. C. and Barone, H. D.: Transfemoral intraluminal graft implantation for abdominal aortic aneurysms. *Ann. Vasc. Surg.*, **5**: 491-499, 1991.
- 2) Mitchell, R. S., Dake, M. D., Semba, C. P., et al.: Endovascular stent-graft repair of thoracic aortic aneurysms. *J. Thorac. Cardiovasc. Surg.*, **111**: 1054-1062, 1996.
- 3) Thompson, C. S., Rodriguez, J. A., Ramaiah, V. G., et al.: Acute traumatic rupture of the thoracic aorta treated with endoluminal stent grafts.: *J. Trauma*, **52**: 1173-1177, 2002.
- 4) Bortone, A. S., Schena, S., D'Agostino, D., et al.: Immediate versus delayed endovascular treatment of post-traumatic aortic pseudoaneurysms and type B dissections: Retrospective analysis and premises to the upcoming european trial. *Circulation*, **106** (Suppl I): I-234-I-240, 2002.
- 5) Rousseau, H., Soula, P., Perreault, P. et al.: Delayed treatment of traumatic rupture of the thoracic aorta with endoluminal covered stent. *Circulation*, **99**: 498-504, 1999.
- 6) 栗本義彦, 浅井康文, 伊藤 靖, 他: 外傷性胸部大動脈損傷に対する急性期治療方針 - ステントグラフト内挿術の導入 - . *日外傷会誌*, **16**: 14-18, 2002 .
- 7) Mitchell, R. S., Miller, D. C., Dake, M. D., et al.: Thoracic aortic aneurysm repair with an endovascular stent graft: the "first generation". *Ann. Thorac. Surg.*, **67**: 1971-1974, 1999.
- 8) Alric, P., Hinchliffe, R. J., Wenham, P. W., et al.: Lessons learned from the long-term follow-up of a first-generation aortic stent graft. *J. Vasc. Surg.*, **37**: 367-373, 2003.
- 9) Tiesenhausen, K., Amann, W., Koch, G., et al.: Endovascular stentgraft infection - a life-threatening complication. *VASA*, **29**: 147-150, 2000.
- 10) 加藤雅明: ステントグラフトを用いた大動脈瘤治療. *治療学*, **31**: 1113-1117, 1997 .
- 11) Chaufour, X., White, G. H., Hambly, B. D., et al.: Evaluation of the risks of using an oversized balloon catheter in the human infrarenal abdominal aorta. *Eur. J. Vasc. Endovasc. Surg.*, **16**: 142-147, 1998.

## A Juvenile Case with Post-Traumatic Pseudoaneurysm of the Thoraco-abdominal Aorta: Repair Using an Endovascular Stent-graft

Hiroyuki Kanazawa, Yoshifumi Iguro, Goichi Yotsumoto and Ryuzou Sakata

The Second Department of Surgery, Kagoshima University Faculty of Medicine

**Key words:** Juvenile, Traumatic aortic pseudoaneurysm, Stent-graft, Infectious pseudocyst of pancreas

Endovascular repair can play a feasible and safe role in achieving short-term results. We report a juvenile case of post-traumatic pseudoaneurysm of the thoraco-abdominal aorta.

A 13-year-old patient suffered multiple traumatic organ injury (pancreas, liver, spleen, small intestine, thoraco-abdominal aorta) necessitating open surgery for the sake of survival. A month later, a pseudoaneurysm (60mm in diameter) of the descending aorta and an infectious pseudocyst of the pancreas were found.

We concluded that stent-grafting for the pseudoaneurysm should be performed in order to avoid the risk of open surgery because of adhesive organs and the infected lesion near the pseudoaneurysm.

We performed endoluminal stent-graft repair of the traumatic pseudoaneurysm using a graft 22mm in diameter. The stent-graft placement was successful. The blood flow into the pseudoaneurysm was excluded by the stent-graft, and the pressed aorta due to the pseudoaneurysm was dilated 19mm in diameter. We observed a thrombosis in the pseudoaneurysmal sac in the 5th month after stent-grafting.

A longer follow-up in young patients is desirable in order to confirm stent-graft as a valid and effective alternative to surgery, due to the current lack of long-term studies to determine ways to prevent future complications associated with the stent-graft.

Thus, further evaluation is required to assess stent-grafting for juvenile cases.

(*Jpn. J. Vasc. Surg.*, **12**: 655-658, 2003)