

感染性腹部大動脈瘤の外科治療

戸谷 直樹 鳥海 久乃 墨 誠 黒沢 弘二 根岸 由香
石井 義縁 立原 啓正 矢永 勝彦 山崎 洋次

要 旨：感染性動脈瘤の外科治療はその高い合併症率と死亡率から問題点が多い。われわれは今回5例の感染性腹部動脈瘤を経験した。白血球やCRPの上昇，発熱や腹痛などの所見，CT上大動脈周囲の炎症による軟部陰影の所見がそろえば感染性腹部大動脈瘤と診断した。4例に対して準緊急的に解剖学経路(in situ)による人工血管置換術を行った。1例は術前検査中に死亡した。動脈瘤壁培養から1例にSalmonellaを，1例にBacteroides fragilisを検出した。4例中1例に術後腸腰筋膿瘍を，1例に腸閉塞を合併したが，いずれも対症療法にて軽快退院した。術死は認めなかった。感染性動脈瘤に対して準緊急的なin situ人工血管置換術は安全で有効である。(日血外会誌 13 : 585-589, 2004)

索引用語：感染性動脈瘤，解剖学的血行再建

はじめに

感染性大動脈瘤(infected aortic aneurysm: IAA)は破裂の危険が高く，診断がつけば早急に手術を行うべきである¹⁾。手術々式については，非解剖学的経路による人工血管バイパス術か解剖学的経路(in situ)による人工血管置換術が選択される。われわれは基本的にIAAと診断された場合，必要最小限の全身麻酔術前検査を行った後可及的早急にin situによる人工血管置換術に大網被覆を併用して良好な結果を得ている。今回術式の特徴や経過等について若干の考察を交え報告する。

対象と方法

2000年1月から2002年12月までに東京慈恵会医科大学外科で経験した5例のIAAを対象とした。また，手術を行った全例とも解剖学的血行再建を施行し，腋窩

両側大腿動脈バイパス術のような非解剖学的再建は行わなかった。

症例の概要

症例1：63歳の男性で，腹痛と背部痛，発熱を主訴に1999年12月から他院で抗生剤投与を受けていた。2000年1月に施行した腹部CT検査で腹部大動脈瘤(abdominal aortic aneurysm: AAA)を認めたため(Fig. 1)，1月14日に当科紹介された。IAAによる切迫破裂と診断して翌日にin situで人工血管置換術を行った。瘤壁の培養検査からはSalmonellaが検出された。術後は腸腰筋膿瘍を合併したが，経皮的ドレナージにて軽快し術後42日目に退院した。

症例2：80歳の女性で，2000年5月19日より腹痛と37度台の発熱を認めたため近医で抗生剤の投薬治療を受けていた。同年6月1日に施行した腹部CT検査でAAAを指摘され(Fig. 1)，6月2日に当科紹介された。経過，CT所見からIAAと診断して同日にin situで人工血管置換術を行った。瘤壁と後腹膜は炎症により強固に癒着していたため，瘤壁を洗浄して可及的に切除した後(Fig. 2左)，人工血管は腹腔内に留置して大網で被覆した(Fig. 2右)。瘤壁の培養検査からはBacteroides

東京慈恵会医科大学外科(Tel: 03-3433-1111)
〒105-8461 東京都港区西新橋3-25-8
受付：2003年11月12日
受理：2004年8月5日
第31回日本血管外科学会総会 座長推薦演題

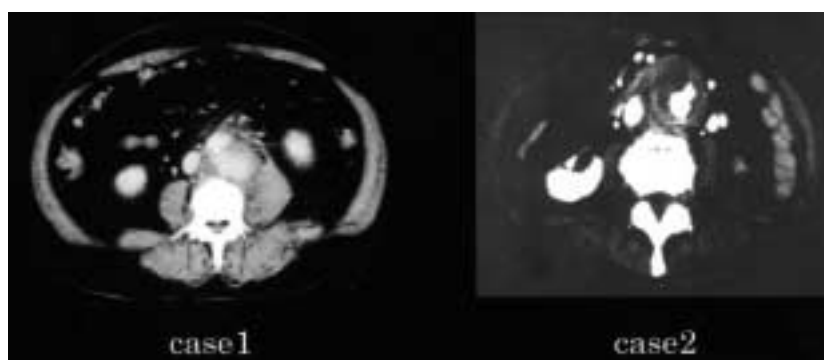
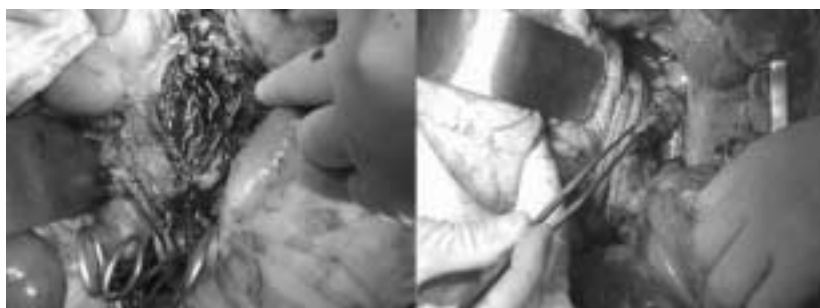

Fig. 1 Abdominal CT (case 1, 2)

Fig. 2 left: infected aortic aneurysm
right: in situ prosthetic graft replacement and omental flap coverage

fragilisが検出された。術後の経過は良好で、23日後に退院した。

症例 3：71歳の男性で、腹痛と37度の発熱を主訴に2000年8月7日に他院受診した。入院して抗生剤投与を受けた。同日施行したCT検査でAAAと診断され8月8日に当科紹介された。臨床経過とCT所見からIAAと診断し(Fig. 3)、翌日にin situで人工血管置換術を行った。瘤壁の培養検査の結果は陰性であった。術後の経過は良好で、14日後に退院した。

症例 4：72歳の男性で、2002年12月より腹痛精査のため他院に入院して抗生剤投与を受けていた。2003年1月にAAAの診断で当科紹介された。37度台の発熱や、白血球、CRPの高値、CT所見からIAAと診断したが(Fig. 3)、心筋梗塞のためPTCAの既往あり、抗血小板薬を服用していた。投薬を休止して心臓カテーテル検査後の準緊急手術を予定していたが、手術予定日の2日前(入院後18日目)に大動脈の消化管穿通による吐血のために失った。

症例 5：61歳の男性で、2003年5月下旬より腹痛、背部痛と37度台の発熱を認めていた。他院で抗生剤の

内服治療を受けていたが、CT検査でAAAを指摘され6月30日に当科紹介された。経過とCT所見よりIAAと診断した(Fig. 3)。狭心症の既往があるため、心機能評価後の7月17日にin situで人工血管置換術を行った。瘤壁と後腹膜間の癒着は強固であった。瘤壁の培養検査の結果は陰性であった。術後は腸閉塞を認め保存的に軽快しないため、8月13日に胃空腸吻合術によるバイパス術を行った。腸閉塞の原因としては、炎症の波及による十二指腸水平脚付近での狭窄と考えられた。その後の経過は良好で8月27日に退院した。

結 果

1. 白血球やCRPの上昇、発熱などの炎症所見、2. 腰痛や腹痛などの理学的所見、3. 腹部CT上大動脈周囲の軟部陰影がそろえばIAAと診断した。5例全例で白血球またはCRPの上昇を認めた(Table 1)。

5例中4例に可及的早期の人工血管置換術を施行した。人工血管はknitted Dacron(Hemashield™: ポストンサイエンティフィック社)を使用した。縫合糸はポリプロピレン糸を使用し、フェルト等の補強物は追加しな

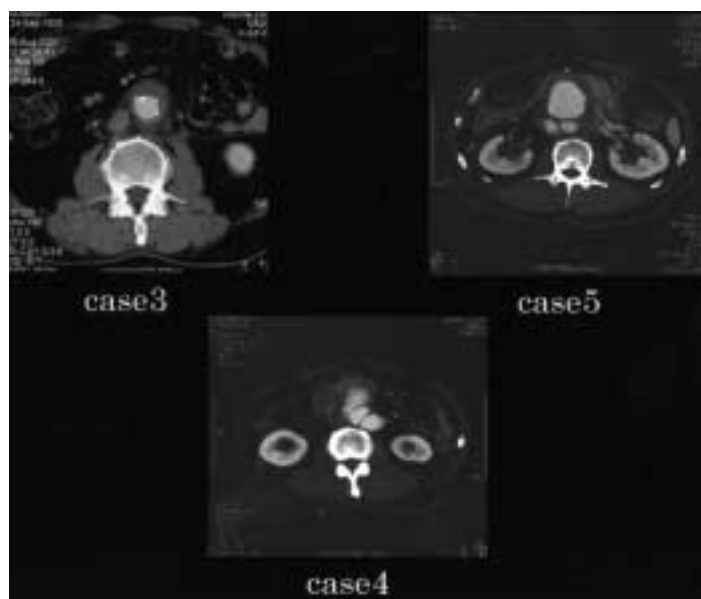


Fig. 3 Abdominal CT (case3, 4, 5)

かった。人工血管の中枢側吻合は腎動脈分岐部直下とした。また、瘤壁による人工血管の被覆は行わず、瘤壁は後壁を残して可及的に除去した。

術後合併症として1例に術後腸腰筋膿瘍を、1例に腸閉塞を認めたが対症療法によって軽快した。1例は、術前の心機能評価中にAAA破裂によって失った(Table 2)。

IAAの起因菌に関しては、瘤壁培養で1例にSalmonellaが、1例にBacteroides fragilisが検出された。残る2例は陰性であった。血液培養検査はすべての症例で陰性であった(Table 2)。

抗生剤は、術後CRPが3.0以下となるまで経静脈的投与を続けて臨床的に炎症所見が消失した時点で退院とした。外来でCRPが陰性化するまで経口的に投与した。3か月以上投与した症例は認めなかった。

考 察

感染性の動脈瘤に関しては、Osler²⁾が1885年に感染性の心内膜炎に伴う動脈瘤に対してmycotic aneurysm(細菌性動脈瘤)という表現を用いたのが最初である。その後Sessaら³⁾を始めとしてinfected aneurysm(感染性動脈瘤)と表現されるようになり、mycotic aneurysmは遠隔からの細菌の二次感染に起因するAAAに対して用いられていることが多くなっている^{4,5)}。

Table 1 Laboratory findings on admission

	Age/Sex	WBC (/ μ l)	Hb (g/dl)	CRP (mg/dl)
case 1	63/M	7,900	11.5	31.3
case 2	80/F	15,100	11.2	20.4
case 3	71/M	7,700	11.4	14.7
case 4	72/M	15,700	12.0	17.4
case 5	61/M	6,500	12.4	5.2

IAA患者106例の培養結果では、Salmonellaが42.5%と最も多く、次いでStaphylococcusが12.2%であったと報告されている⁶⁾。

一方でIAAに限らずすべてのAAAの瘤壁から細菌が検出される確率は10%から27%で、Staphylococcus epidermidisが最も多いという報告がある⁷⁻⁹⁾。しかしその中で臨床的にグラフト感染に至る確立は2.5%以下と低い。

IAAの診断基準としては、1. 瘤壁や周囲組織から細菌が検出されること、2. 炎症に伴う身体所見を有することとされるが、細菌が検出されなくとも、1. 術中に切迫破裂や破裂所見を認め、2. 炎症所見を伴い、3. 抗生剤治療の既往がある場合は、同様にIAAとみなされている¹⁾。

Table 2

	Organism*	Operation	Complication	Outcome
case 1	Salmonella	ISRA	Psoas abscess	IF at 45 months
case 2	Bacteroides fragilis	ISRA	None	IF at 40 months
case 3	Negative	ISRA	None	IF at 38 months
case 4	Unknown	None		Death
case 5	Negative	ISRA	Ileus	IF at 3 months

*Cultured from intraoperative specimens
ISRA: In situ replacement of the aorta
IF: Infection free

今回われわれは、AAAと診断され、術前に白血球やCRPの上昇、発熱などの炎症所見を有し、CT上動脈周囲の炎症による軟部陰影を認めた症例をIAAと診断して、基本的に準緊急手術を施行した。

このように臨床所見や画像所見よりIAAと診断する事は、診断基準として多少あいまいな点があることは否めないが、最も重要な瘤壁の培養検査を術前に施行する事は不可能であり、また初診時には既に他院で診断不明のまま抗生剤投与等の治療を受けている場合が多いことを考慮すると、やむを得ないと考える。

画像所見についてGomesら¹⁰⁾は、CT上大動脈周囲の増強効果を伴う軟部陰影を認める場合はIAAと判断している。

さらに、手術を行わなかった症例4についても臨床経過と画像所見より今回はIAAと判断した。

瘤壁培養が可能であった4例中2例でSalmonellaとBacteroides fragilisを検出したが、全例で血液培養検査は陰性であった。

IAAは、発症も急激で破裂の危険性も高いため可及的早急に修復することが望ましい^{3,5)}。われわれは、全身麻酔手術に必要な最小限の検査を行った後、準緊急手術を行うことを原則としている。心疾患の既往が明らかかな場合は、早急に心機能評価を行ってから手術をしているが、今回はその精査中に1例を失っている。抗生剤投与による感染の沈静化を待ってから手術を行うという意見もあるが¹¹⁾、早期の手術が望ましく、血液培養の結果を待って診断治療を遅らせるべきではないと考える。

術式については、腋窩-両側大腿動脈バイパスのような非解剖学的バイパス手術か、in situで解剖学的に人工血管置換術を行うかに大別されるが、最近解剖

学的な置換術によって良好な結果を得ている報告が多い^{1,5,6,11-13)}。

われわれも術中の十分な洗浄と瘤壁の可及的除去、大網による人工血管の被覆によって解剖学的再建は十分安全に行えると考えている。Müllerら¹⁾は、IAAの術後死亡率は、解剖学的再建法で33%、非解剖学的再建法で40%であり、解剖学的再建法で成績が良かったと報告している。また、腋窩-両側大腿動脈バイパス術のような非解剖学的血行再建法には、血管断端の仮性動脈瘤や¹⁴⁾、人工血管の閉塞¹¹⁾等の特有の合併症も起こりうる。しかし、高齢者や免疫不全の患者には、依然として非解剖学的再建を選択する必要があると思われる¹²⁾。

抗生剤の投与期間に関しては、Fichelleら⁶⁾は6週間投与を原則としたが明確な基準はない。われわれは、術後CRPが3.0以下で腹痛や発熱などの臨床的床状を認めなくなるまで経静脈的に投与した。瘤壁培養の結果が判明すれば、薬を変更して投与した。続いて外来でCRPが陰性化するまで経口投与したが、総投与期間は全例3か月以内であった。

今回は人工血管にknitted Dacronを使用した。PTFEの方が細菌の親和性が低いという報告もある¹⁵⁾。Bandykら¹⁶⁾は、リファンピシンを塗布した人工血管を感染部位に使用して良好な結果を得たと報告しており、素材による感染抵抗性の違いもこれからの研究課題と思われる。

結 論

感染性腹部大動脈瘤は可及的早急に解剖学的経路で人工血管置換術を行うべきと考えられた。

本論文の要旨は第31回日本血管外科学会総会(金沢)において発表した。

文 献

- 1) Müller, B. T., Wegener, O. R., Grabitz, K., et al.: Mycotic aneurysms of the thoracic and abdominal aorta and iliac arteries: experience with anatomic and extra-anatomic repair in 33 cases. *J. Vasc. Surg.*, **33**: 106-113, 2001.
- 2) Osler, W.: The Gulstonian lectures on malignant endocarditis. *Br. Med. J.*, **1**: 467-470, 1885.
- 3) Sessa, C., Farah, I., Voirin, L., et al.: Infected aneurysms of the infrarenal abdominal aorta: diagnostic criteria and therapeutic strategy. *Ann. Vasc. Surg.*, **11**: 453-463, 1997.
- 4) 大内真吾, 中島隆之, 皆川幸洋, 他: Bacteroidesによる感染性腹部大動脈瘤の1例. *日心外会誌*, **28**: 377-380, 1999.
- 5) Cordero, J. A. Jr., Darling, R. C. III, Chang, B. B., et al.: In situ prosthetic graft replacement for mycotic thoracoabdominal aneurysms. *Am. Surg.*, **62**: 35-39, 1996.
- 6) Fichelle, J. M., Tabet, G., Cormier, P., et al.: Infected infrarenal aortic aneurysms: When is in situ reconstruction safe? *J. Vasc. Surg.*, **17**: 635-645, 1993.
- 7) Ernst, C. B., Campbell, H. C. Jr., Daugherty, M. E., et al.: Incidence and significance of intra-operative bacterial cultures during abdominal aortic aneurysmectomy. *Ann. Surg.*, **185**: 626-633, 1977.
- 8) Williams, R. D. and Fisher, F. W.: Aneurysm contents as a source of graft infection. *Arch. Surg.*, **112**: 415-416, 1977.
- 9) Macbeth, G. A., Rubin, J. R., McIntyre, K. E. Jr., et al.: The relevance of arterial wall microbiology to the treatment of prosthetic graft infections: graft infection vs. arterial infection. *J. Vasc. Surg.*, **1**: 750-756, 1984.
- 10) Gomes, M. N. and Choyke, P. L.: Infected aortic aneurysms: CT diagnosis. *J. Cardiovasc. Surg. (Torino)*, **33**: 684-689, 1992.
- 11) 長谷川剛, 川嶋隆久, 上沢 修, 他: 形態的に限局解離を伴った感染性腹部大動脈瘤の一治験例. *日心外会誌*, **27**: 51-55, 1998.
- 12) Pasic, M., Carrel, T., Tönz, M., et al.: Mycotic aneurysm of the abdominal aorta: extra-anatomic versus in situ reconstruction. *Cardiovasc. Surg.*, **1**: 48-52, 1993.
- 13) Atnip, R. G.: Mycotic aneurysms of the suprarenal abdominal aorta: prolonged survival after in situ aortic and visceral reconstruction. *J. Vasc. Surg.*, **10**: 635-641, 1989.
- 14) 千葉幸夫, 村岡隆介, 井隼彰夫, 他: 細菌感染性動脈瘤の外科治療. *日心外会誌*, **22**: 409-413, 1993.
- 15) Schmitt, D. D., Bandyk, D. F., Pequet, A. J., et al.: Bacterial adherence to vascular prostheses: a determinant of graft infectivity. *J. Vasc. Surg.*, **3**: 732-740, 1986.
- 16) Bandyk, D. F., Novotney, M. L., Johnson, B. L., et al.: Use of rifampin-soaked gelatin-sealed polyester grafts for in situ treatment of primary aortic and vascular prosthetic infections. *J. Surg. Res.*, **95**: 44-49, 2001.

In Situ Prosthetic Graft Replacement for Infected Abdominal Aortic Aneurysms

Naoki Toya, Hisano Toriumi, Makoto Sumi, Koji Kurosawa, Yuka Negishi,
Yoshiyori Ishii, Hiromasa Tachihara, Katsuhiko Yanaga and Yoji Yamazaki

Department of Surgery, The Jikei University School of Medicine

Key words: Infected aneurysm, In situ graft replacement

Infected aortic aneurysms remain a difficult problem and are associated with high mortality and morbidity. We reported 5 cases of infected abdominal aortic aneurysms treated by emergency in situ prosthetic graft replacement and omental flap coverage. Antibiotics were continued for more than 8 weeks in all cases. In 2 patients, organisms found in the aneurysm sac were *Salmonella* and *Bacteroides fragilis* species. Operative survival was 100%. One patient with a psoas abscess was treated by percutaneous drainage. One patient had a postoperative ileus and was treated by a gastrojejunostomy. One patient died as a result of an aorto-enteric fistula in the preoperative period. The 4 other patients are alive without further complications. We conclude that emergency in situ prosthetic reconstruction offers the best chance for survival in these patients.

(*Jpn. J. Vasc. Surg.*, **13**: 585-589, 2004)