

胸部下行大動脈瘤に対するステント内挿術後側副血行による Adamkiewicz動脈への血流を確認し得た1例

松本 三明¹ 中井 幹三² 末廣晃太郎¹ 久保 裕司¹

要 旨 : 74歳男性のAdamkiewicz動脈起始部を含む胸部下行大動脈瘤に対し、ステント内挿術を施行した。腹部大動脈瘤手術の既往があり、対麻痺のリスクが懸念されたが、術後の合併症は認められなかった。術後の造影CT検査で肋間動脈の側副血行よりAdamkiewicz動脈への血流が確認された。Adamkiewicz動脈起始部を含むステント内挿術において、術後、本動脈への血流を造影CTで確認した初めての報告である。(日血外会誌 15 : 525-528, 2006)

索引用語 : 胸部下行大動脈瘤, ステントグラフト, Adamkiewicz動脈, 側副血行路, 対麻痺

はじめに

胸部下行大動脈瘤に対するステント内挿術を行う場合、対麻痺の発生が常に懸念される¹⁾。The EUROSTAR and United Kingdom Thoracic Endograft registriesは、近年、動脈硬化性胸部下行大動脈瘤に対するステント内挿術における対麻痺の発生率を4.0%と報告している²⁾。より末梢病変に対するステント内挿術であれば、必然的に発生率はさらに高くなるであろう。

Adamkiewicz動脈は胸腰部脊髄の主要な血流源と考えられているが、この動脈の閉塞と対麻痺の発生の因果関係については未だ定説が得られていない。また、Adamkiewicz動脈を閉塞する形で行われたステント内挿術で、対麻痺を発生しなかった症例において、術後Adamkiewicz動脈が灌流されているか否かも明らかではなかった。

症 例

患 者 : 74歳, 男性

主 訴 : とくになく無症状

現病歴 : 当院内科で肺気腫の加療中、胸部レントゲンで異常影を指摘された。造影CT(computed tomography) 検査を施行したところ最大径7.4cmの胸部下行大動脈瘤が発見された。

既往歴 : 数十年来肺気腫で加療

1990年 早期胃癌のため胃切除

1993年 両そけいヘルニア根治術

1996年 腹部大動脈瘤手術

2004年 脳梗塞。以後時折痙攣発作を認める。

家族歴 : 特記すべきことなし

術前造影CT検査 : 第8胸椎から第10胸椎のレベルにおよぶ胸部下行大動脈瘤を認める。最大径7.4cm。Adamkiewicz動脈、前脊髄動脈、肋間動脈が明瞭に造影されており、Adamkiewicz動脈は左第9肋間動脈の分枝から血流を受けていた。また左第9肋間動脈は大動脈から分岐した肋間動脈以外の小動脈と交通していた(Fig. 1)。

呼吸機能検査 : 1秒量(1秒率)1.29L(60.6%), 肺活量(%肺活量)3.19L(101.9%)

入院後経過 : 低呼吸機能、脳梗塞後の生活レベルの低下等を考慮し、開胸手術よりも低侵襲であるステント内挿術が適当と判断された。しかし、画像よりステントによってAdamkiewicz動脈と交通している左第9肋間動脈が閉塞されることは確実であり、またAdamkiewicz

1 津山中央病院心臓血管外科(Tel: 0868-21-8111)
〒708-0841 岡山県津山市川崎1756

2 国立病院機構岡山医療センター心臓血管外科
受付: 2005年12月1日
受理: 2006年6月29日

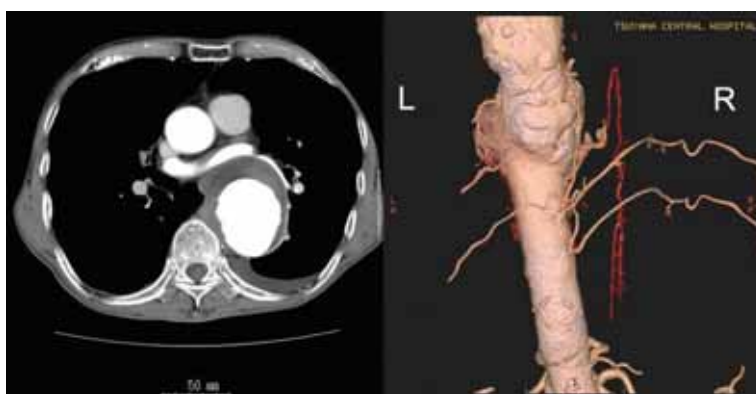

Fig. 1 Preoperative computed tomography (CT).

Right side is an image of the three-dimensional CT at the view from slightly left behind. Adamkiewicz artery arising from a left T9 intercostal artery is highlighted in red. T9 intercostal artery is connected with a small artery which arises directly from the descending aorta.

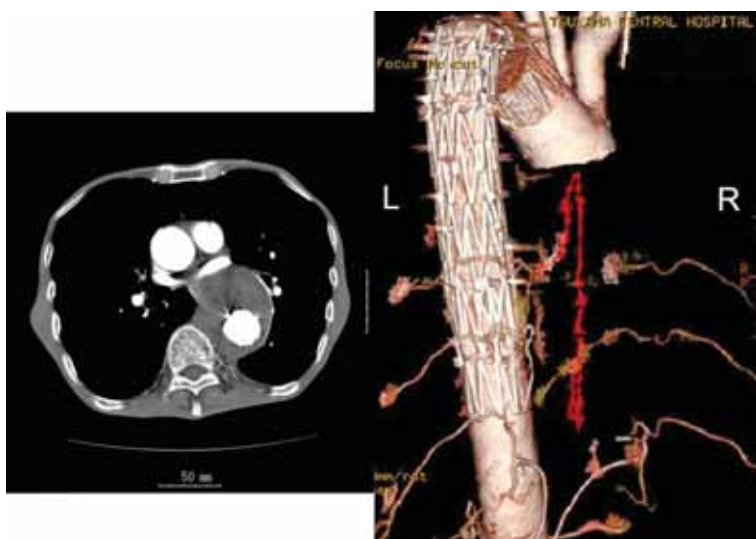


Fig. 2 Postoperative computed tomography (CT).

Right side is an image of the three-dimensional CT at the view from behind. Although a descending aortic aneurysm is completely excluded with stent grafts and the orifice of a T9 intercostal artery is occluded, Adamkiewicz artery and its network exist almost alike as before the operation.

動脈と前脊髄動脈合流部に上流からの交通がないこと、さらに腹部大動脈瘤手術の術後であることから、術後対麻痺の発生するリスクが非常に高いと考えられた。これらの内容を患者および患者家族に説明したが、治療に対して非常に積極的であり、十分なinformed consentを得たうえでステント内挿術を行うことになった。

手術所見：術前日、髄液ドレナージチューブの挿入を行った。また、手術は脊髄運動誘発電位(moter evoked potential; MEP)測定下に施行した。全身麻酔下仰臥位で、右上腕および右総大腿動脈露出後、ワイヤーを通過(tug of wire法)させて、3個の自家製ステントグラフトを左鎖骨下動脈分岐直後の遠位弓部大動脈から第11胸椎レベルまで順次留置した。それぞれのステントグラフ

トに使用した人工血管径と長さは、上流からそれぞれ、
：30mm, 16cm, ：34mm, 18cm, ：36mm, 15cmであった。術中MEPの変化もなく、術中合併症は認められなかった。

術後経過：術後対麻痺の発生はなかった。軽度の術後MRSA(methicillin resistant staphylococcus aureus)肺炎のため加療を要したが、術後25日目に退院した。

術後造影CT検査：術後造影CT検査ではエンドリークを認めず、大動脈瘤は完全にexclusionされ血栓化していた。また、大動脈におけるAdamkiewicz動脈起始部である左第9肋間動脈はステントによって完全に閉塞されていたが、両側第8, 9肋間動脈, Adamkiewicz動脈, 前脊髄動脈は術前同様造影されており、血流が保たれ

ていることが確認された(Fig. 2).

考 察

胸部下行大動脈瘤に対するステント内挿術は、外科的グラフト置換術より対麻痺発生率が低いことが知られている^{3,4)}。その理由として、ステント内挿術は手術と比較して血圧変動が少ないことや、肋間動脈からの出血による前脊髄動脈に対する盗血現象がないことなどが議論されてきた。本症例では、術後造影CTでステント内挿術後、Adamkiewicz動脈起始肋間動脈を含む動脈瘤が血栓化されているにもかかわらず、術前とほぼ同様の肋間動脈や小動脈、そしてAdamkiewicz動脈と前脊髄動脈が造影された。これは非常に興味深いことで、人工血管置換術においては肋間動脈を再建しなければ起こり得ないことである。このような状態がステントグラフト内挿術後に、起こりやすいのであれば、対麻痺発生率が低いのも説明できる可能性があるが、今後の症例の蓄積が待たれる。このように、ステントグラフト内挿術によって閉塞されたAdamkiewicz動脈が、肋間動脈を介する側副血行により栄養されていることをCT画像として確認した報告はわれわれが知る限りほかにない。しかし残念ながら、どの動脈が血流の供給源なのかは同定できなかった。おそらくは、肋間動脈や小動脈からの血流と推測される。

Adamkiewicz動脈と前脊髄動脈合流部より上流の前脊髄動脈は、本症例では造影されていないが、存在しないのであろうか。Morishitaら⁵⁾は、55例の献体のAdamkiewicz動脈合流部で、上流と下流前脊髄動脈の直径を計測したところ、上流前脊髄動脈は0.096mmから0.720mmで平均0.337 ± 0.122mmであり、下流前脊髄動脈は0.266mmから0.839mmで平均0.545 ± 0.141mmであった。上流前脊髄動脈径/下流前脊髄動脈径の比を上流動脈の狭小程度として表したところ、23%から161%と幅があり、平均が66 ± 30%で、50%前後のものがいちばん多く22例で、120%以上のものが3例であったと報告し、狭小程度の小さいもの、つまり上流前脊髄動脈径が細いものほどそれ以下の血流はAdamkiewicz動脈に依存していると結論づけた。このことから、本症例では上流前脊髄動脈は存在するが、細くて造影剤が検出されなかったのであり、術後Adamkiewicz動脈への側副血行が途絶していれば、対麻痺を発生していたと考えられる。

Multi-detector row computed tomography(MDCT)scan

の登場と造影技術のめざましい進歩によりAdamkiewicz動脈の同定率は68～90%程度に向上しており、今ではかつて主要な診断法であったmagnetic resonance angiographyを上回ると考えられている^{6,7)}。われわれは現在16列のdetectorの機種 LightSpeed Pro 16™, GE横河メディカルシステム, 東京 を使用しているが、ほぼ全例においてAdamkiewicz動脈の走行をMDCTで確認できている。本症例においてもAdamkiewicz動脈が左第9肋間動脈から起始後脊髄に沿って上行し、いわゆる“hair-pin turn”を描いて下行する像が術前、術後において明瞭に確認された。今回、側副血行路の詳細は不明であったが、Yoshiokaら⁸⁾は、胸部下行大動脈瘤術前の患者で、16列の三次元CTを用いてAdamkiewicz動脈への複雑な側副血行路を描出し、その血流源も同定し報告している。今後は各施設でのlearning curveの上昇に伴い、このような症例が増え、術前に詳細な検討が可能になると思われる。胸部下行大動脈瘤におけるステント内挿術においては、もちろんAdamkiewicz動脈の再建は不可能であるが、術前の段階で対麻痺のリスク評価をし、可能であれば回避する戦略をとるといった意味においても、術前にAdamkiewicz動脈の精査を行うことは重要と考えている。

Adamkiewicz動脈の閉塞がただちに脊髄虚血をもたらすわけではないが、胸腹部大動脈瘤手術においてこの動脈を再建することによって対麻痺のリスクを低下させ得ることもまた周知の事実である⁹⁾。実際のところ、極めて多くの患者が胸部下行大動脈を含む範囲にステント内挿術を受けながら対麻痺の発生を免れている。可能性として考えられるのは、やはり肋間動脈、腰動脈からの側副血行を介するAdamkiewicz動脈への血流供給であるが、本症例はこれを明らかにするものである。

結 語

Adamkiewicz動脈起始部を閉塞するステント内挿術後対麻痺を発生しなかった患者において、術後造影CTで側副血行によるAdamkiewicz動脈への血流供給を確認した。本報は、ステントグラフト術後、Adamkiewicz動脈への側副血行による血流を造影CTで証明した初めての報告である。

最後に、MD-CTにて画像作製をしていただいた津山中央病院放射線科光岡由企夫氏に感謝の意を表します。

文 献

- 1) Sunder-Plassmann, L. and Orend, K. H.: Stentgrafting of the thoracic aorta-complications. *J. Cardiovasc. Surg. (Torino)*, **46**: 121-130, 2005.
- 2) Leurs, L. J., Bell, R., Degrieck, Y., et al.: Endovascular treatment of thoracic aortic diseases: combined experience from the EUROSTAR and United Kingdom Thoracic Endograft registries. *J. Vasc. Surg.*, **40**: 670-679; discussion 679-680, 2004.
- 3) Glade, G. J., Vahl, A. C., Wisselink, W., et al.: Mid-term survival and costs of treatment of patients with descending thoracic aortic aneurysms; endovascular vs. open repair: a case-control study. *Eur. J. Vasc. Endovasc. Surg.*, **29**: 28-34, 2005.
- 4) Wheatley, G. H. III, Gurbuz, A. T., Rodriguez-Lopez, J. A., et al.: Midterm outcome in 158 consecutive Gore TAG thoracic endoprotheses: single center experience. *Ann. Thorac. Surg.*, **81**: 1570-1577, 2006.
- 5) Morishita, K., Murakami, G., Fujisawa, Y., et al.: Anatomical study of blood supply to the spinal cord. *Ann. Thorac. Surg.*, **76**: 1967-1971, 2003.
- 6) Kudo, K., Terae, S., Asano, T., et al.: Anterior spinal artery and artery of Adamkiewicz detected by using multi-detector row CT. *AJNR Am. J. Neuroradiol.*, **24**: 13-17, 2003.
- 7) Takase, K., Sawamura, Y., Igarashi, K., et al.: Demonstration of the artery of Adamkiewicz at multi-detector row helical CT. *Radiology*, **223**: 39-45, 2002.
- 8) Yoshioka, K., Niinuma, H., Ogino, Y., et al.: Three-dimensional demonstration of the collateral circulation to the artery of Adamkiewicz with 16-row multislice computed tomography. *Ann. Thorac. Surg.*, **81**: 749, 2006.
- 9) Griep, R. B., Ergin, M. A., Galla, J. D., et al.: Looking for the artery of Adamkiewicz: a quest to minimize paraplegia after operations for aneurysms of the descending thoracic and thoracoabdominal aorta. *J. Thorac. Cardiovasc. Surg.*, **112**: 1202-1213; discussion 1213-1215, 1996.

Evidence of Collateral Supply to Adamkiewicz Artery after Stentgrafting of the Lower Thoracic Descending Aortic Aneurysm

Mitsuaki Matsumoto¹, Mikizo Nakai²,
Kotaro Suehiro¹ and Hiroshi Kubo¹

¹ Department of Cardiovascular Surgery, Tsuyama Chuo Hospital

² Department of Cardiovascular Surgery, National Hospital Organization Okayama Medical Center

Key words: Thoracic descending aortic aneurysm, Stent graft, Adamkiewicz artery,
Collateral supply, Paraplegia

We encountered a case who escaped ischemic spinal cord injury following stentgrafting of the lower thoracic descending aorta, though the Adamkiewicz artery and its feeding intercostal arteries were confirmed preoperatively by a multi-detector row computed tomography (MDCT) and these were completely blocked by the stent graft. Postoperative MDCT demonstrated clear evidence of collateral supply to the Adamkiewicz artery which might have helped this patient avoid serious complications.

(*Jpn. J. Vasc. Surg.*, **15**: 525-528, 2006)