

外傷性胸部大動脈損傷の 2 手術治験例

伊波 潔¹ 山城 聡¹ 新屋 瑛一¹
前田 清貴¹ 堀川 義文¹ 古謝 景春²

要 旨：最近われわれは外傷性胸部大動脈損傷の 2 手術例を経験したので報告する。1 例は 23 歳男性。交通事故にて発症し、内膜断裂部位は大動脈狭部で、F-F バイパスによる部分体外循環下にグラフト置換した。他の 1 例は 41 歳男性。転落事故にて発症し、左鎖骨下動脈分岐部の高さに 2 ヶ所の内膜断裂部を認め、左常温脳分離体外循環を併用した F-F バイパス下に遠位弓部グラフト置換術を施行した。外傷性胸部大動脈損傷の手術における補助手段として、われわれは術中の大量出血に対し緊急対応の可能な体外循環が最良の方法であると考えており、原則として部分体外循環を用いる方針である。また、左常温脳分離体外循環は動脈瘤が遠位弓部に及ぶような症例では有用な方法と考えている。

(日血外会誌 5 : 611-614, 1996)

索引用語：外傷性胸部大動脈損傷，部分体外循環，左脳分離体外循環

はじめに

鈍的外傷による胸部大動脈損傷は、近年の交通、労働災害の重症化に伴い増加してきている¹⁻³⁾。今回、われわれは交通外傷、転落事故により発症した外傷性胸部大動脈損傷の 2 手術例を経験したので、文献的考察を加えて報告する。

症 例

症例 1 23 歳，男性。

オートバイ運転中乗用車と衝突し、某医へ救急搬送された。胸部 X 線写真上、左第 1, 2 肋骨骨折、左肩甲骨骨折を伴う左血胸と縦隔陰影の拡大を認めた。左胸

腔穿刺にて 500 ml の血性排液あり、大動脈造影にて大動脈狭部に造影剤の漏出を認め、外傷性胸部大動脈損傷の診断にて当院へ搬送された。搬入時、意識障害 (III-100) を認めたが、頭部 CT 検査にて明らかな異常所見を認めなかったため、脳震盪と判断し、緊急手術を施行した。左後側方切開、第 4 肋間にて開胸すると、左鎖骨下動脈起始部の胸部下行大動脈周囲まで血腫を認め、F-F バイパスによる部分体外循環下に、中枢側遮断は左総頸動脈と左鎖骨下動脈との間にて行った。大動脈を切開すると、大動脈狭部に径 2 cm の内膜断裂部を認め (図 1)、左鎖骨下動脈直下よりグラフト置換を行った (図 2)。術後経過は良好であり、脳合併症も認めず、術後 40 日目に軽快退院した。術後 2 年目の現在、元気に社会復帰している。

症例 2 41 歳，男性。

仕事で屋根より転落し、某医へ救急搬送され、下顎骨骨折、左第 4, 5 肋骨骨折、左上腕骨外顆骨折と診断された。受傷時の胸部 X 線写真では縦隔陰影の拡大を認めたが、経過観察にて陰影の縮小を示した。受傷後

1 中部徳洲会病院心臓血管外科 (Tel : 098-937-1110)

〒 904 沖縄市照屋 3-20-1

2 琉球大学医学部第 2 外科 (Tel : 098-895-3331)

〒 903-01 沖縄県中頭郡西原町字上原 207

受付：1996 年 2 月 13 日

受理：1996 年 6 月 6 日



図 1

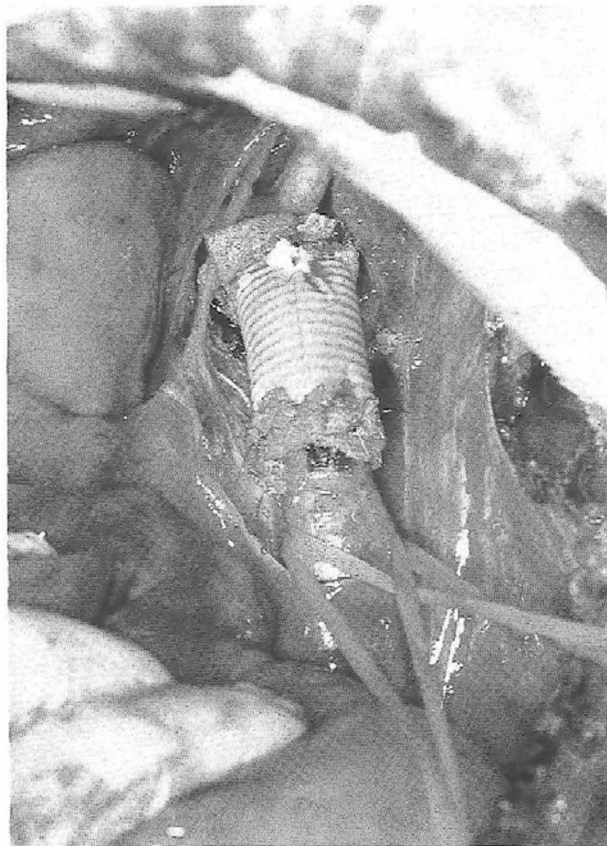


図 2

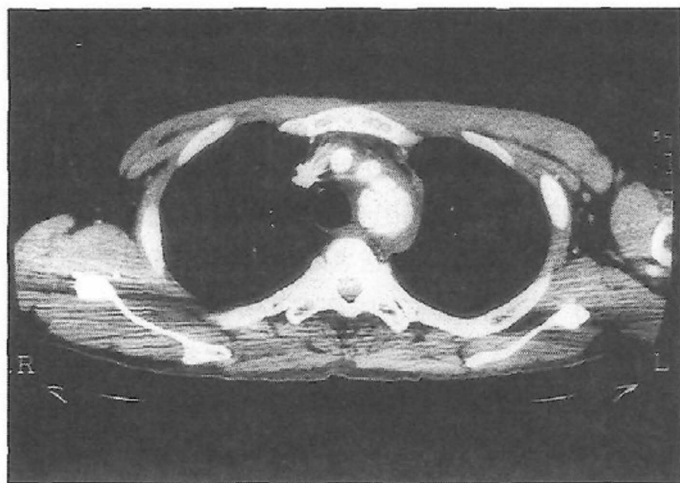


図 3

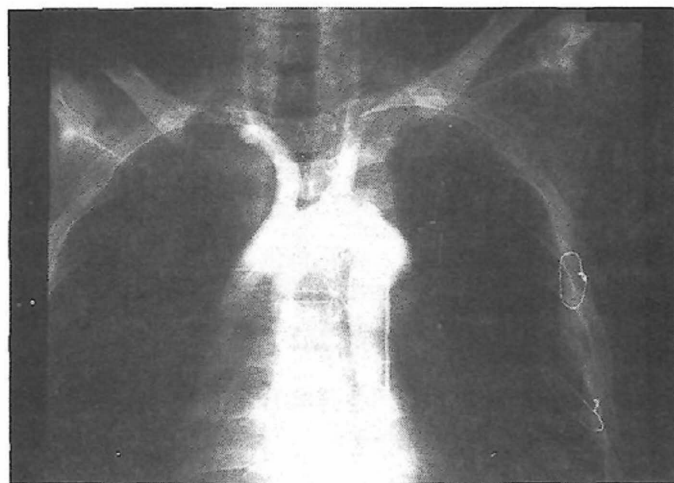


図 4

11日の胸部CT検査にて遠位弓部大動脈に異常陰影を認め(図3), 当院へ紹介された。胸部CTおよび大動脈造影にて外傷性遠位弓部大動脈瘤と診断し, 受傷後13日目にグラフト置換術を行った。左第4肋間にて開胸すると, 左鎖骨下動脈を含む部位に仮性動脈瘤が認められたため, 左総頸動脈への常温脳分離体外循環を併用したF-Fバイパスによる部分体外循環を補助手段として用いた。中枢側大動脈遮断は腕頭動脈と左総頸動脈の間にて行い, 動脈瘤を切開すると, 左鎖骨下動脈分岐部の高さに2.0cmと1.0cmの2ヵ所の内

膜欠損部を認めた。仮性瘤を切除し, グラフト置換を行った。術後経過は良好で, 術後30日目に軽快退院した。術後大動脈造影ではその再建は良好で, 左鎖骨下動脈も良好に造影されており(図4), 術後1年7ヵ月の現在復職している。

考 察

鈍的胸部外傷は災害の多発および重症化に伴い増加してきており¹⁻³⁾, また, 救急医療体制の充実および診断技術の向上により, 外傷性胸部大動脈損傷を経験す

る機会が多くなってきた²⁾。胸部外傷のうち、胸部大動脈損傷は0.7~6.6%に認められる^{4~6)}。

その診断に関し、胸部X線写真で上縦隔の拡大(8cm以上)、大動脈陰影の不鮮明化、気管の右方偏位、左主気管枝の下方への圧排、第1,2肋骨骨折、左血胸などの所見が重要であるが^{7~9)}、上縦隔の拡大は他の血管損傷によっても出現するのでCT、血管造影による確診が必要である^{6,9)}。われわれは大動脈損傷および合併損傷を迅速に診断するために造影CTは非常に有用であると考えており、胸部外傷例に関しては原則として全例造影CTを施行する方針としている。大動脈からの造影剤漏出、仮性動脈瘤形成があれば確定診断となり、大動脈壁の不鮮明化、縦隔血腫があれば大動脈損傷を強く疑わせる¹⁰⁾。大動脈造影は大動脈損傷の確診を得る上では最もすぐれており、血行動態が安定していれば、手術時の補助手段の選択を考慮する点からも重要である。

本症に対する緊急手術の必要性はよく知られ^{1,10,11)}、早期手術が原則であるが、合併損傷とその重症度を評価することが大切である^{2,8,12)}。合併損傷としては、肺挫傷、脳出血、骨盤骨折、脾臓損傷、脊椎骨折、第1,2肋骨骨折、肝損傷などが多くみられる^{2,8,13)}。

合併損傷が存在する場合の手術の優先順位が問題となるが、真栄城ら⁹⁾は大動脈損傷部位から出血していない場合は、出血している腹部や骨盤の止血が胸部より優先され、補助手段としてヘパリンを使用することも多いため、開胸手術の前に他の部位からの出血はコントロールしていなければならないとしている。Akinsら¹⁴⁾は重篤な合併症を持った症例の急性期手術成績は不良なため、出血巣合併例、消化管穿孔合併例では待機的に行い良好な結果を得たとしている。また、Blegvadら¹⁵⁾は緊急手術の適応を、血圧が安定しない場合、左血胸を伴う場合、縦隔拡大の進行、大動脈縮窄徴候、胸痛の増強などがみられる場合とし、それ以外は少なくとも4週間は保存的療法を行うとしている。われわれも早期手術を原則とする方針であるが、血行動態が安定していれば正確な合併損傷の有無を把握をし、その重症度により手術順位を決定すべきと考えている。

その自然予後について、Bennettら¹⁶⁾は3~4週以後には破裂例が少なくなるとし、瘤化しても早急に周囲の炎症性変化で大動脈周囲が線維化するとされる^{3,6)}。

症例2において受傷後13日目に手術を行ったが、瘤周囲の線維化のためその剝離操作が困難であった。待機的な手術の報告^{14,15,17)}が増加し、受傷後の時間経過で破裂の危険性が減少するとはいえ、40年以上経過して破裂した報告¹⁸⁾もあり、現時点では破裂を予知する手段のない以上、やはり早期手術を原則とすべきと考える。

手術時の補助手段に関しては議論のあるところであるが、単純遮断は時間的な制約が問題であり¹⁹⁾、対麻痺予防および臓器保護の点からも何らかの補助手段が必要である^{12,22)}。一時的バイパスは大動脈遮断までの時間がかかり⁹⁾、左心バイパスは術中の大量出血に対し緊急対応ができないため¹²⁾、われわれは原則としてF-Fバイパスによる部分体外循環を用い、確実に修復する方針としている。また、損傷部大動脈から十分に離れた健常部大動脈で吻合するために、中枢側の遮断鉗子はゆとりをもってかけるべきであり、症例2のような遠位弓部大動脈瘤では常温脳分離体外循環²⁰⁾の併用は有用な方法といえよう。

また損傷部大動脈の修復法は、欠損孔の小さなものでは直接縫合やパッチによる閉鎖が行われているが^{21,22)}、通常損傷部付近の大動脈壁は脆弱であり^{11,12)}、われわれは原則として全周にわたる人工血管置換術を行うべきと考えている。

結 語

外傷性胸部大動脈損傷の2例を経験し救命し得た。本症は早期手術を原則とすべきだが、合併損傷の重症度の把握が重要である。われわれは合併損傷の出血が制御されている場合、その補助手段として、術中の大量出血に対し緊急対応可能な部分体外循環を原則として用いる方針である。また、損傷が遠位弓部大動脈に及ぶ場合には、常温脳分離体外循環の併用は有用である。

文 献

- 1) 片山義彦, 高尾仁二, 松岡正紀他: 外傷性仮性大動脈瘤の1治験例. 胸部外科, **41**: 130-134, 1988.
- 2) 平安山英盛, 本竹秀光, 伊江朝次他: 外傷性胸部大動脈損傷の10例. 日外傷研会誌, **2**: 194-200, 1988.
- 3) 田中一穂, 中村 宏, 木戸正訓他: 鈍的胸部外傷による胸部大動脈全周断裂の2手術例. 日胸外会

- 誌, **42**: 2095-2101, 1994.
- 4) Shorr, R. M., Crittenden, M., Indeck, M. et al.: Blunt thoracic trauma. *Ann. Surg.*, **206**: 200-205, 1987.
 - 5) 芦川和高, 川田忠典: 胸部大動脈損傷の診断治療について. *救急医学*, **11**: 579-586, 1987.
 - 6) 三角隆彦, 大蔵幹彦, 堀之内宏久他: 鈍的胸部外傷による大動脈全周性断裂の1手術治験例. *日胸外会誌*, **40**: 1918-1922, 1992.
 - 7) Marsh, D. G. and Sturm, J. T.: Traumatic aortic rupture. Roentgenographic indications for angiography. *Ann. Thorac. Surg.*, **21**: 337-340, 1976.
 - 8) 真栄城優夫: 多発外傷における治療上の問題点. *臨外*, **43**: 1169-1174, 1988.
 - 9) 福田幾夫, 河野元嗣, 大橋教良: 大動脈損傷の病態と治療. *外科*, **54**: 154-159, 1992.
 - 10) 大内 浩, 福田幾夫, 河野元嗣他: 外傷性胸部大動脈損傷の検討. *日血外会誌*, **3**: 347-354, 1994.
 - 11) 廣谷 隆, 前中由己, 大上正裕他: 鈍的外傷による胸部大動脈破裂の4例. *日胸外会誌*, **34**: 920-925, 1986.
 - 12) 西脇 登, 河野雄幸, 末永悦郎: 外傷性胸部大動脈内膜断裂例の臨床的検討. *日胸外会誌*, **42**: 1413-1417, 1994.
 - 13) 遠間直人, 島崎修次: 外傷性仮性大動脈瘤. *外科*, **54**: 112-117, 1992.
 - 14) Akins, C. W., Buckley, M. J., Dagget, W. et al.: Acute traumatic disruption of the thoracic aorta. A ten-year experience. *Ann. Thorac. Surg.*, **31**: 305-309, 1981.
 - 15) Blegvad, S., Lippert, H., Lund, O. et al.: Acute or delayed surgical treatment of traumatic rupture of the descending aorta. *J. Cardiovasc. Surg.*, **30**: 559-564, 1989.
 - 16) Bennett, D. E. and Cherry, J. K.: The natural history of traumatic aneurysm of the aorta. *Surgery*, **61**: 516-523, 1967.
 - 17) 富樫賢一, 佐藤良智, 矢沢正和: 外傷性胸部大動脈損傷の1治験例. *日外会誌*, **94**: 652-654, 1993.
 - 18) 数井秀器, 加藤量平, 内木研一他: 外傷性胸部大動脈瘤の経験. *外科*, **47**: 1517-1521, 1985.
 - 19) Katz, N. M., Blackstone, E. H., Kirklin, J. W. et al.: Incremental risk factors for spinal cord injury following operation for acute traumatic aortic transection. *J. Thorac. Cardiovasc. Surg.*, **81**: 669-674, 1981.
 - 20) 古謝景春, 国吉幸男, 伊波 潔他: 大動脈瘤に対する拡大再建手術の有用性. *日心外会誌*, **21**: 327-331, 1992.
 - 21) 平中俊行, 大久保修和, 加藤雅明他: 外傷性弓部大動脈破裂の1治験例. *日胸外会誌*, **38**: 1475-1478, 1990.
 - 22) 浅岡峰雄, 佐々木通雄, 増本 弘他: 外傷性胸部仮性大動脈瘤の2例. *日胸外会誌*, **43**: 100-103, 1995.

Two Patients of the Traumatic Rupture of the Thoracic Aorta

Kiyoshi Iha¹, Satoshi Yamashiro¹, Eiichi Shinya¹,

Kiyotaka Maeda¹, Yoshifumi Horikawa¹ and Kageharu Koja²

1 Department of Surgery, Chubu-Tokusyukai Hospital

2 Second Department of Surgery, Faculty of Medicine, University of the Ryukyus

Key words: Traumatic rupture of the thoracic aorta, F-F bypass, Partial ECC, Normothermic left cerebral perfusion

Two patients with traumatic rupture of the thoracic aorta were operated upon. One was a 23-year-old man who had a motorcycle accident. The aortic rupture site was the aortic isthmus just distal to the left subclavian artery. Graft replacement of the descending aorta was done under an F-F bypass. Another patient was a 41-year-old man who had fallen from a roof. There were two intimal defects of the aorta on opposite sides of the ostium of the left subclavian artery. Graft replacement of the distal aortic arch was done under an F-F bypass with normothermic left cerebral perfusion. Both patients had a good post-operative course.

The partial bypass technique offers to be a good assist procedure in cases with massive bleeding during operation, and normothermic left cerebral perfusion was a good additional procedure when the distal aortic arch is involved. (*Jpn. J. Vasc. Surg.*, **5**: 611-614, 1996)