ソフトボール投手に発症した上腕動脈閉塞症

杉本　郁夫　　加藤　量平　　加藤　真彦
太田　　敬　　数井　秀器　　土岡　弘通

要　　旨：症例は51歳，男性，全国優勝の経験があるソフトボールの投手である．右中指の冷感，しびれ感を主訴に来院した．右肘関節より末梢の動脈拍動は触知不能で，不整脈，左房血栓，胸郭出口症候群の所見はなかった．動脈撮影で肘部の上腕動脈に壁不整を伴う狭窄と閉塞を，橈骨動脈と尺骨動脈の末梢部に閉塞を認めた．上腕動脈の狭窄と閉塞部を，自家静脈で置換した．術中，動脈の走行，分岐に解剖学的な異常を認めなかった．組織学的には動脈壁は線維性に肥厚し，器質化した血栓が付着していた．

ソフトボールの投球フォームは，肘関節回外位から，肘を腸骨稜に当てて球離れをしながら強い回内位をとる．この動作と発達した上腕二頭筋による上腕動脈の圧迫（上腕動脈捕捉症候群）が動脈閉塞の原因と考える．（日血外会誌 5：671-675，1996）

索引用語：上腕動脈閉塞，慢性外傷性動脈損傷，上腕動脈捕捉症候群

はじめに

上肢の慢性外傷性動脈損傷の原因に，上肢の反復する運動や，血管周囲の発達した筋肉による圧迫がある．ソフトボールの投球動作と上肢の筋肉の発達により，上腕動脈が閉塞した症例を経験したので，若干の文献的考察を加えて報告する．

症　例

患　者　51歳，男性．全国優勝の経験をもつ実業団のソフトボールチームの投手．

主　訴：右中指の冷感，しびれ感．

家族歴：特記すべき事項なし．

既往歴：特記すべき事項なし．高血圧，糖尿病，高脂血症なし．喫煙歴なし．

現病歴：平成7年7月28日，運動後から右中指に冷感，しびれ感が出現した．他院を受診し，上肢の血行障害を疑われ，8月10日当院を受診した．

入院時現症：身長165 cm，体重77 kg，四肢および体幹の筋肉の発達は良好であった．上腕血圧は右158/104 mmHg，左170/100 mmHg，脈拍数は96回/分で，不整はなかった．心雑音および鎖骨上窩に血管雑音を聴取しなかった．右中指に蒼白を認めたが，チアノーゼや潰瘍は認めなかった．右上腕動脈の肘部から末梢の動脈拍動は触知不能であったが，Doppler血流計では手関節部で橈骨動脈，尺骨動脈の弱い血流音を聴取した．上肢肢位による脈管テストでは，胸郭出口症候群の所見は認めなかった．静脈の怒張，上肢の浮腫は認めなかった．また左上肢，両下肢に血行障害の所見は認めなかった．

血液検査：白血球数5,200/μl，赤血球数466万/μl，ヘモグロビン15.6 g/dl，ヘマトクリット45.1％，血小板数22.1万/μlと正常であった．生化学検査では総コレステロールが252 mg/dlとやや高値である以外，異

愛知医科大学第2外科（Tel：0561-62-3311）
〒480-11　愛知郡長久手町大字岩作字雁又21
受付：1996年2月8日
受理：1996年6月17日

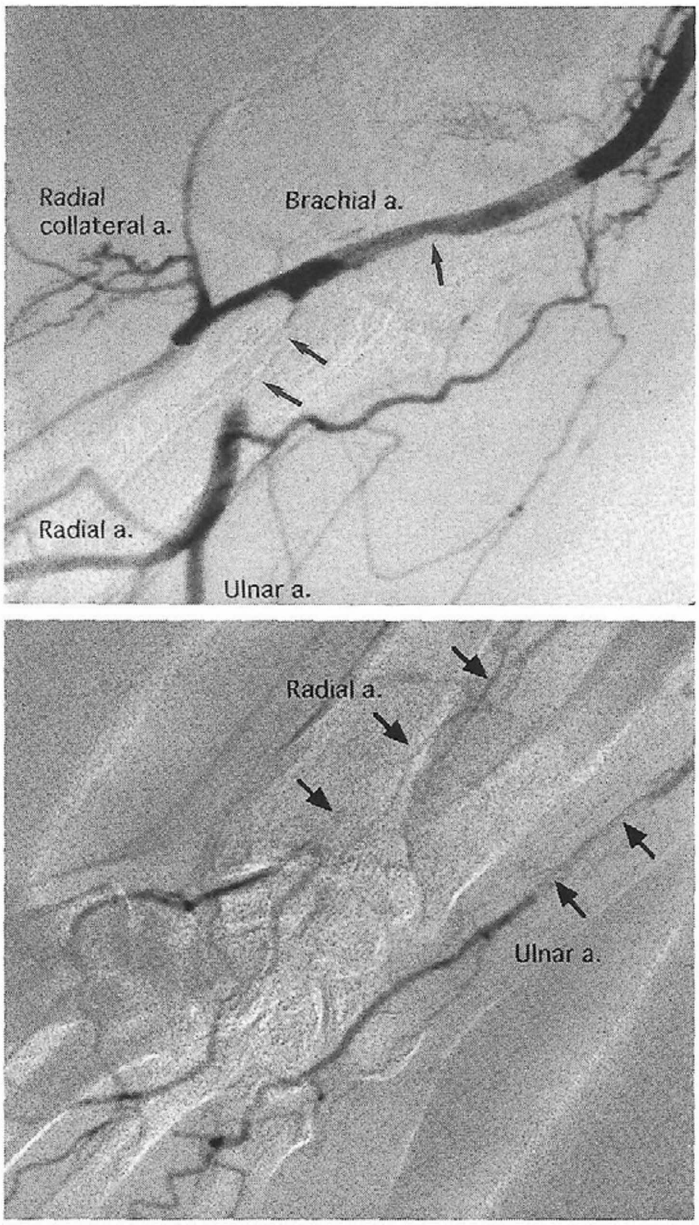

図1 動脈撮影
上腕動脈に不整な狭窄と閉塞を（上図），橈骨動脈と尺骨動脈に閉塞を（下図）認めた．

常を認めなかった．出血凝固検査では，出血時間1分，プロトロンビン時間12.9秒，活性部分トロンボプラスチン時間31.4秒，フィブリノーゲン292 mg/d*l* と正常であった．

心電図，Holter 心電図：心房細動などの不整脈を認めなかった．

心エコー検査：左室壁の動きは良好で，各弁の狭窄や閉鎖不全の所見はなかった．また左房内血栓の所見も認めなかった．

胸部X線写真：頸肋や鎖骨，第1肋骨の変形は認めなかった．

右上肢動脈撮影（図1）：鎖骨下動脈や腋窩動脈に壁不整や瘤，拡大を認めず，上肢挙上位でも圧迫所見は

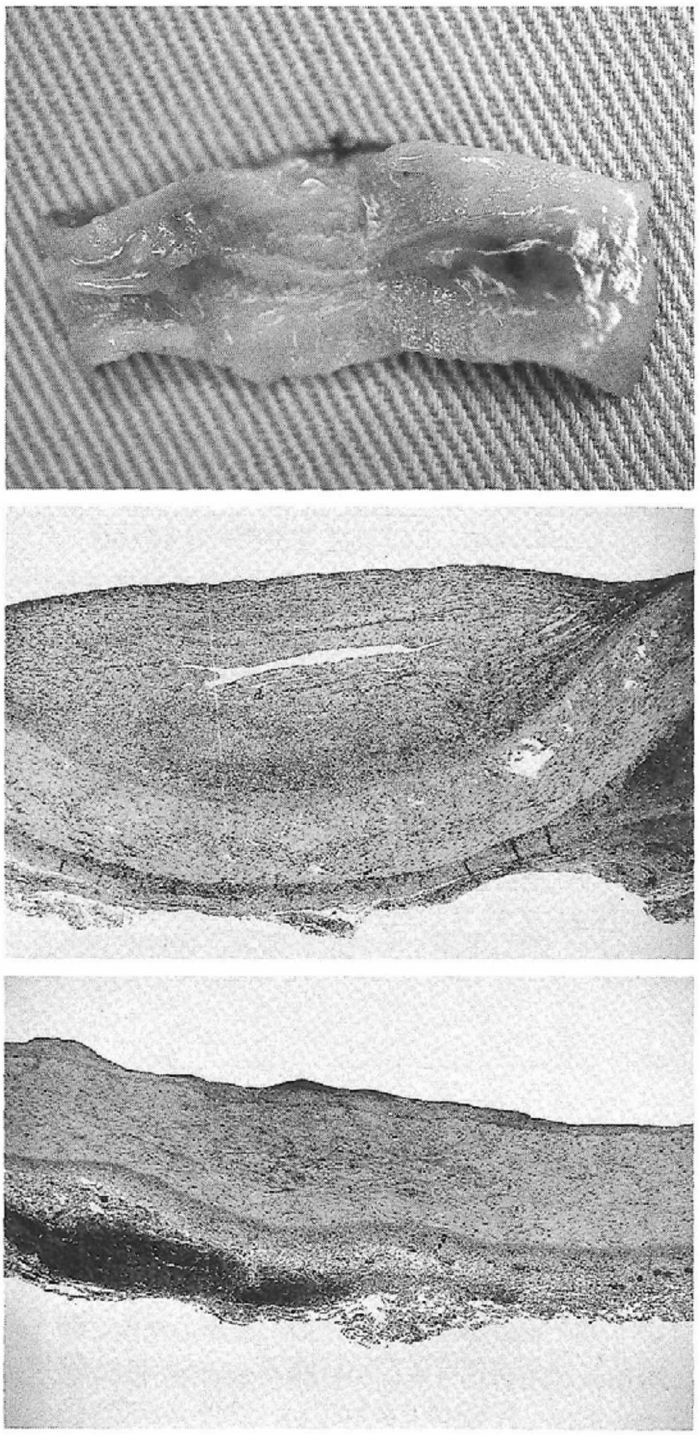

図2 病理組織学的所見
肉眼的所見では動脈内腔に血栓が付着していた（上図）．組織学的所見では，動脈壁は線維性に肥厚，器質化血栓が付着し（中図），血栓付着部以外でも，凹凸不整の内膜肥厚を（下図）認めた（H-E染色，×6.6）．

なかった．また上腕骨頭での腋窩動脈の圧迫所見も認めなかった．しかし，上腕動脈の肘関節部に壁不整を伴う狭窄性病変と，先細り様の動脈閉塞を認めた．閉塞より末梢は橈側側副動脈などの副血行路を介して造影されたが，橈骨動脈，尺骨動脈は手関節近くで，ともに閉塞していた．

術中所見：右肘窩部にS字状皮膚切開を加え，上腕

表1　スポーツが原因となった上肢動脈閉塞の本邦報告例

報告者	発表年	種目	年齢	部位	主訴	治療	転帰
木本ら[1]	1963	プロ野球　投手	25	腋窩動脈	上肢の冷感、感覚異常、皮膚蒼白	パッチ形成術	再帰
		プロ野球　投手	24	腋窩・上腕動脈	前腕・手指の感覚異常、しびれ感	パッチ形成術	引退
伊藤ら[2]	1981	野球　投手	24	腋窩動脈	上肢倦怠感、冷感	自家静脈置換術	
近藤ら[3]	1983	プロ野球　投手	24	腋窩動脈	手指のしびれ感	バイパス術	再帰
		プロ野球　投手	28	腋窩動脈	手指の冷感	手術なし	引退
臼井ら[4]	1985	野球　投手	42	腋窩動脈	上肢の倦怠感、冷感 3カ月後、再狭窄	PTA 自家静脈置換術	
松井ら[5]	1991	バレーボール	21	腋窩動脈	手指の冷感・しびれ感	手術なし	
自験例	1996	ソフトボール 投手	51	上腕動脈	手指の冷感・しびれ感	自家静脈置換術	

二頭筋腱膜を切開すると，病変部の上腕動脈壁は硬く触れた．上腕動脈の走行と上腕二頭筋腱膜，円回内筋など周囲との関係を観察したが，解剖学的な上腕動脈の走行異常や，筋肉や腱膜の付着異常を認めなかった．病変部の約4 cmを切離し，自家静脈で置換した．上腕二頭筋腱膜は縫合しなかった．

病理所見（図2）：肉眼所見は，動脈内腔に血栓が付着し，それより末梢側にひも状の血栓が延びていた．組織学的所見では，動脈壁は線維性に肥厚し，器質化した血栓が付着していた．血栓が付着していない部分でも凹凸不整の内膜肥厚を認めた．内弾性板には断裂や不整を認めず，また中膜に異常な縦走筋線維束は認めなかった．炎症細胞の浸潤や，内膜の石灰化も認めなかった．

術後経過：血圧は右上腕130/80 mmHgに対し，前腕118 mmHgとなり，右中指の冷感，しびれ感は消失した．動脈撮影では，自家静脈置換部は狭窄を認めなかった．尺骨動脈は閉塞したが，橈骨動脈の閉塞部は残存しているものの，側副血行路を介して手掌の動脈が造影された．術後16日目に退院し，5ヵ月目の現在まで，再発の徴候は認めていない．今は野手に転向し，来シーズンに向けて自主トレーニング中である．

考　察

反復する慢性的な刺激による慢性外傷性動脈損傷は，プロスポーツが原因となることが多い．本邦のスポーツが原因で発症した上肢の動脈閉塞報告例は，野球投手6例[1~4]，バレーボール選手1例[5]であった（表1）．動脈閉塞の機序として，木本ら[1]は投球動作により腋窩動脈，上腕動脈に負荷のかかる結果，大胸筋の上腕骨付着部付近の動脈壁が限局して線維性に肥厚すると説明している．松井ら[5]は大・小胸筋の肥大が原因としている．報告例は，いずれも腋窩動脈閉塞であり，上肢の挙上伸展運動が関係していると考えられる．Durhamら[6]は胸郭出口症候群における鎖骨下動脈損傷と腋窩動脈損傷を集計し，腋窩動脈損傷12人のうち9人は運動が原因であり，7人の投手（野球6人，ソフトボール1人）は，全例とも上腕骨頭による圧迫が原因であったと報告している．しかし，上腕動脈領域の閉塞の原因が直接運動であった例は，これまで報告がない．

上腕動脈の肘窩部での閉塞の原因として，運動とは別に上腕動脈捕捉症候群という概念もある．1977年にBiemans[7]が上肢の筋肉労働者に発症した1例を，上腕動脈捕捉症候群として報告し，その後，8例をPopeye syndrome[8]として追加報告した．この症候群は，上腕動脈の走行と上腕二頭筋の関係は正常であっても，発達肥大した上腕二頭筋，上腕二頭筋腱膜および円回内筋によって，その間を通る上腕動脈が肘関節屈曲時に捕捉もしくは圧迫されて発症する．

本症例は，下手投げのソフトボールの投手で，上腕動脈閉塞を認めた．ソフトボールの投球フォームは，前方挙上位から傍矢状面に対して分回し運動を行う．このとき，前腕は強い回外位をとり，肘関節内側を腸骨稜に当てて，玉離れをしながら，強い回内位をとる（図3）．この強い回内運動と腸骨稜に当たる衝撃が，血管損傷の原因と考える．また本例は上肢の筋肉がよく発達しており，上腕動脈捕捉症候群も関与して，血管損傷を増悪させたものと考える．本症例では上腕動脈閉塞のほかに，末梢の橈骨動脈と尺骨動脈にも閉塞を認めた．これは上腕動脈の内膜損傷部位に生じた血栓に由来する末梢塞栓と考える．

本邦報告例のうち血行再建術は5例に施行されている．その内容は，パッチ形成術が2例，自家静脈置換

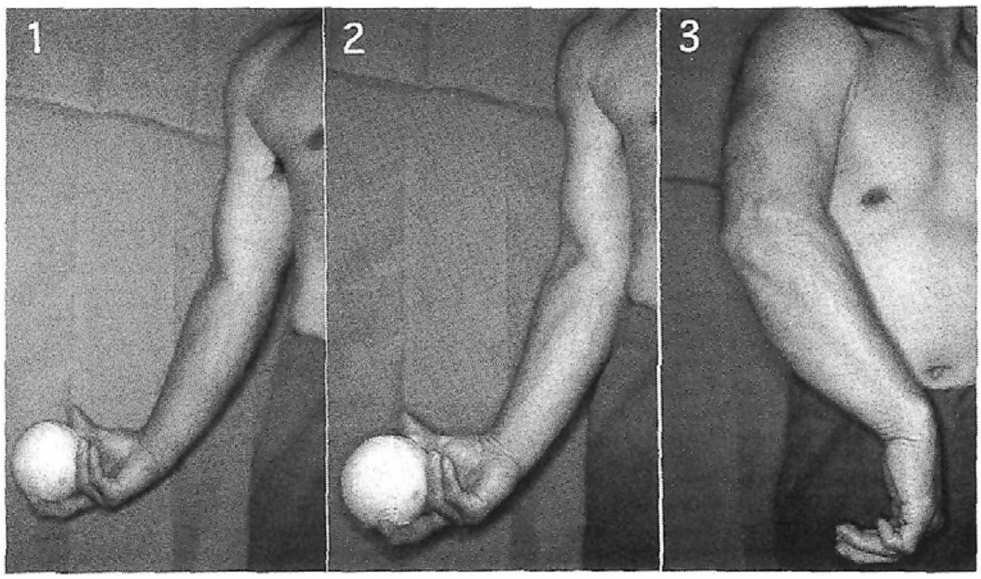

図3 ソフトボールの投球フォーム
前方挙上位から傍矢状面に対して分回し運動をし，前腕は強い回外位をとる(**1**)．肘関節内側を腸骨稜にあて(**2**)，玉離れをしながら強い回内位をとる(**3**)．

術が2例，バイパス術が1例であった．一方，上肢は側副血行路の発達が良いことから，血行再建の適応は慎重に考えるという意見もある[3,5]．しかしこの場合，運動を制限したり，投手であれば投球動作の変更が必要となる．本例では安静時にも手指の冷感，しびれ感があること，投手以外でもソフトボールを続けたいという希望があり血行再建術を施行した．Biemans[9]は上腕動脈捕捉症候群に対して上腕二頭筋腱膜を切開し減圧しているので，本例でも上腕二頭筋腱膜を切開解放した．

本論文の要旨は第250回東海外科学会(1995年10月，岐阜)で発表した．

文　献

1) 木本誠二，和田達雄，上野　明他：上腕動脈閉塞症—特に職業と関連性を有するものについて—．臨外，**18**：1487-1494, 1963.
2) 伊藤　進，大橋　昭，杉田秀雄他：野球投手に発症した腋窩動脈血栓症—慢性微小外傷による血栓症—．外科，**43**：1367-1370, 1981.
3) 近藤三隆，加藤量平，北川茂久他：プロ野球投手にみられた腋窩動脈閉塞の2症例．臨外，**38**：1655-1658, 1983.
4) 臼井由行，松前　大，今脇節朗他：野球選手(投手)にみられた腋窩動脈狭窄の一治験例．岡山医会誌，**97**：179, 1985.
5) 松井寿夫，下山勝仁，金森昌彦他：バレーボール選手に見られた腋窩動脈血栓症．整・災外，**34**：1369-1372, 1991.
6) Durham, J. R., Yao, J. S. T., Pearce, W. H. et al.: Arterial injuries in the thoracic outlet syndrome. J. Vasc. Surg., **21**: 57-70, 1995.
7) Biemans, R. G. M.: Brachial artery entrapment syndrome. J. Cardiovasc. Surg., **18**: 367-371, 1977.
8) Biemans, R. G. M.: The Popeye syndrome—brachial artery entrapment as a result of muscular hypertrophy. Neth. J. Surg., **36**: 103-106, 1984.
9) Biemans, R. G. M.: Brachial artery entrapment syndrome. In: Vasculer Surgery, Heberer, G. and van Dongen, R. J. A. M. eds., Berlin Heidelberg, 1989, Springer-Verlag, pp. 585-587.

Brachial Arterial Thrombosis in a Softball Pitcher

Ikuo Sugimoto, Ryohei Kato, Masahiko Kato,
Takashi Ohta, Hideki Kazui and Hiromichi Tsuchioka
Second Department of Surgery, Aichi Medical University

Key words: Thrombosis of the brachial artery, Chronic arterial injury, Brachial artery entrapment syndrome

We report thrombosis of the brachial artery in a 51-year-old male softball pitcher who complained of coldness and numbness in the right middle finger. Pulsation of the right radial and ulnar arteries was not palpable. Angiogram revealed irregular stenosis and occlusion in the brachial artery, and occlusion of the distal radial and ulnar arteries. The occluded segment of the brachial artery was replaced with a reversed autogenous saphenous vein. The pathological specimen showed reactive fibrous thickening of the arterial wall, and adherent intraluminal thrombosis.

We considered that thrombosis of the brachial artery was caused by chronic arterial injury induced by piching movements, and that the brachial artery was entrapped and compressed between the pronator teres muscle and the bicipital aponeurosis. (Jpn. J. Vasc. Surg., **5**: 671-675, 1996)